



Федеральное государственное учреждение  
**Российский научно-исследовательский  
институт травматологии и ортопедии  
им. Р.Р.Вредена Росмедтехнологий**



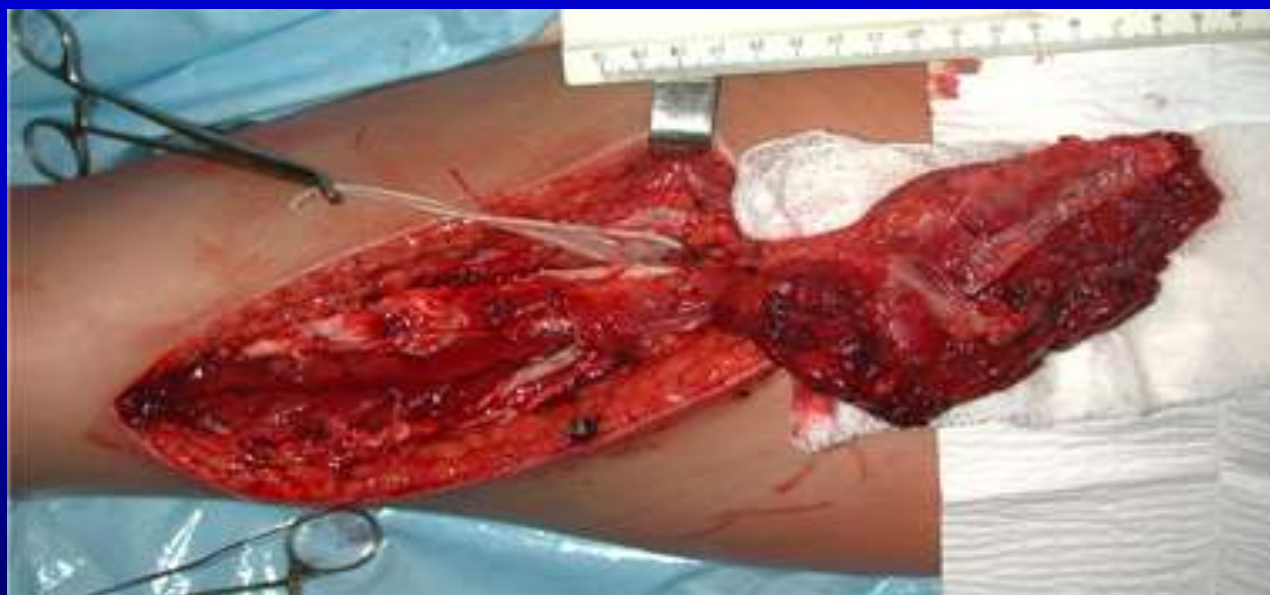*Тихилов Р.М., Кочиш А.Ю., Разоренов В.Л.*

**ИСПОЛЬЗОВАНИЕ ОСТРОВКОВЫХ ЛОСКУТОВ  
ИЗ ЛАТЕРАЛЬНОЙ ШИРОКОЙ МЫШЦЫ БЕДРА  
В ЛЕЧЕНИИ ПАЦИЕНТОВ С ГНОЙНЫМИ  
ОСЛОЖНЕНИЯМИ ПОСЛЕ ЭНДОПРОТЕЗИРОВАНИЯ  
ТАЗОБЕДЕРЕННОГО СУСТАВА**

Санкт-Петербург, 2007

# ОСТРОВКОВЫЕ МЫШЕЧНЫЕ ЛОСКУТЫ:

Это участки мышечной ткани, выделенные на собственной исключительно сосудистой питающей ножке, которые могут быть пересажены в реципиентную область с сохранением осевого сосудистого пучка на расстояние, ограниченное длиной их сосудистой ножки.



# ПРЕИМУЩЕСТВА ПЛАСТИКИ

## ОСТРОВКОВЫМИ МЫШЕЧНЫМИ ЛОСКУТАМИ:

- Увеличение дуги ротации за счет выделения длинной сосудистой ножки;
- Возможность взятия пластического материала на значительном (более 20 см) удалении от реципиентной области;
- Надежное («избыточное») кровоснабжение;
- Снижение травматичности операции за счет выделения тканевого комплекса, оптимально соответствующего задачам реконструкции.

# ОСНОВНЫЕ ТРЕБОВАНИЯ К ПЛАСТИКЕ ОСТРОВКОВЫМИ МЫШЕЧНЫМИ ЛОСКУТАМИ

- Знание микрохирургической экстраорганной и внутримышечной сосудистой анатомии.
- Владение техникой выделения осевых сосудистых пучков и несвободной мышечной пластики.

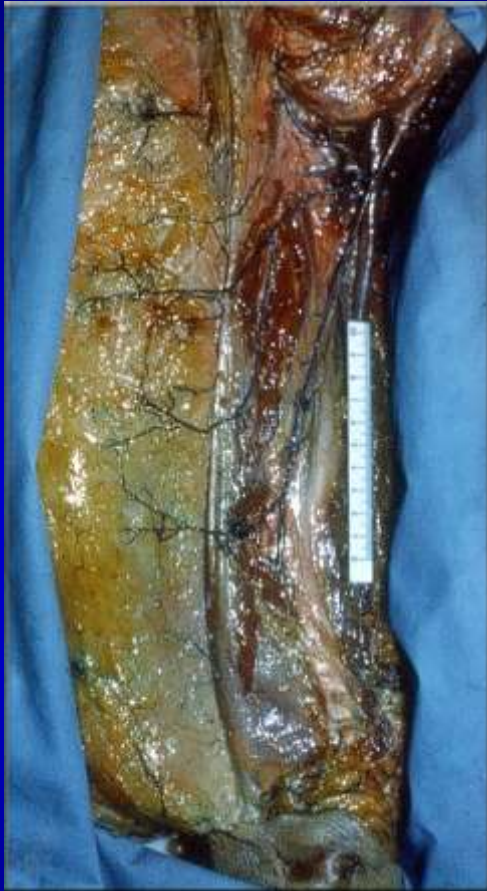# ПИТАЮЩИЕ СОСУДЫ ОСТРОВКОВОГО МЫШЕЧНОГО ЛОСКУТА НА ОСНОВЕ ЛАТЕРАЛЬНОЙ ШИРОКОЙ МЫШЦЫ БЕДРА



препарат правого бедра,  
инъекция артерий черным латексом

ФГУ «РНИИТО им. Р.Р.Вредена Росмедтехнологий»

# АНАТОМИЧЕСКИЙ БАЗИС ФОРМИРОВАНИЯ ПЕРЕДНЕ-ЛАТЕРАЛЬНОГО ЛОСКУТА БЕДРА



Препарат  
правого бедра

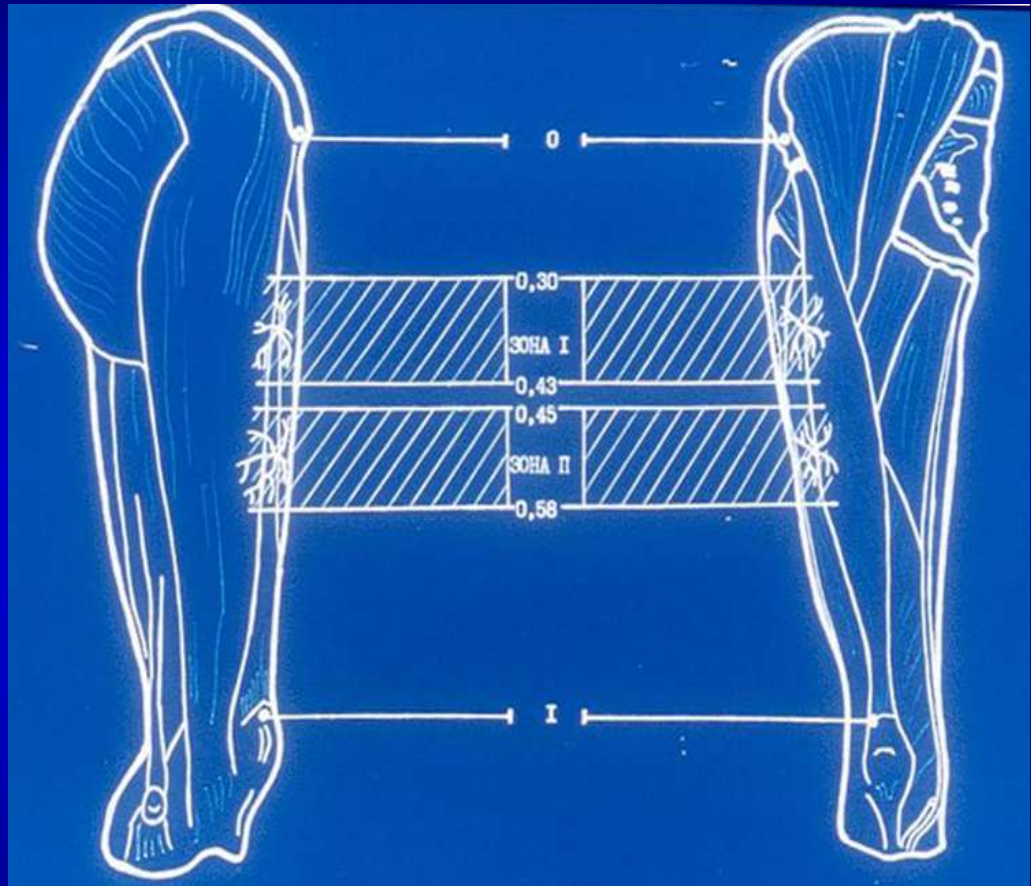
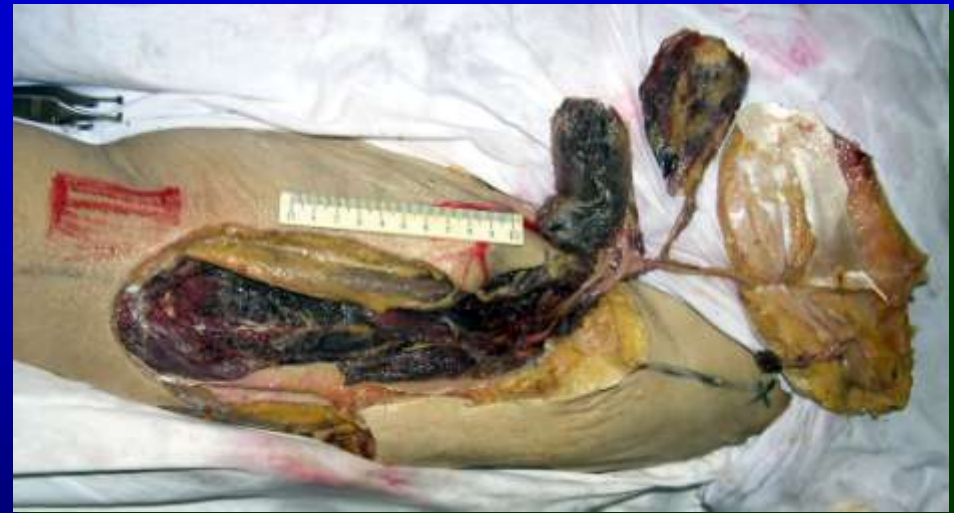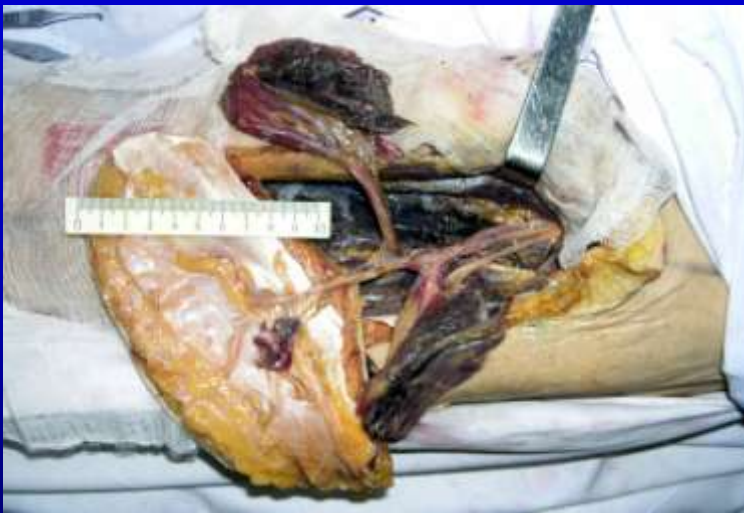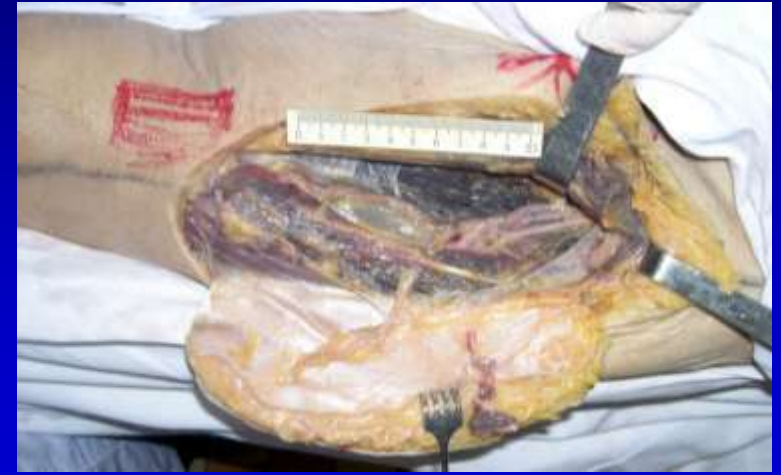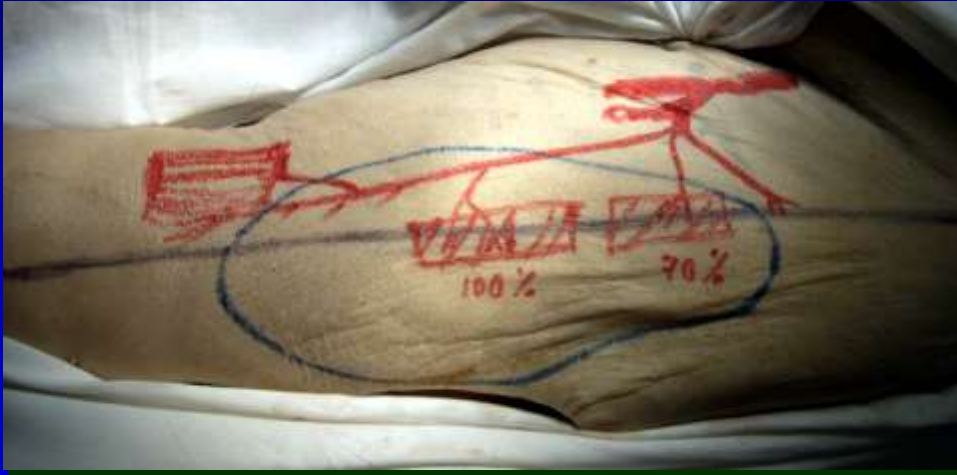
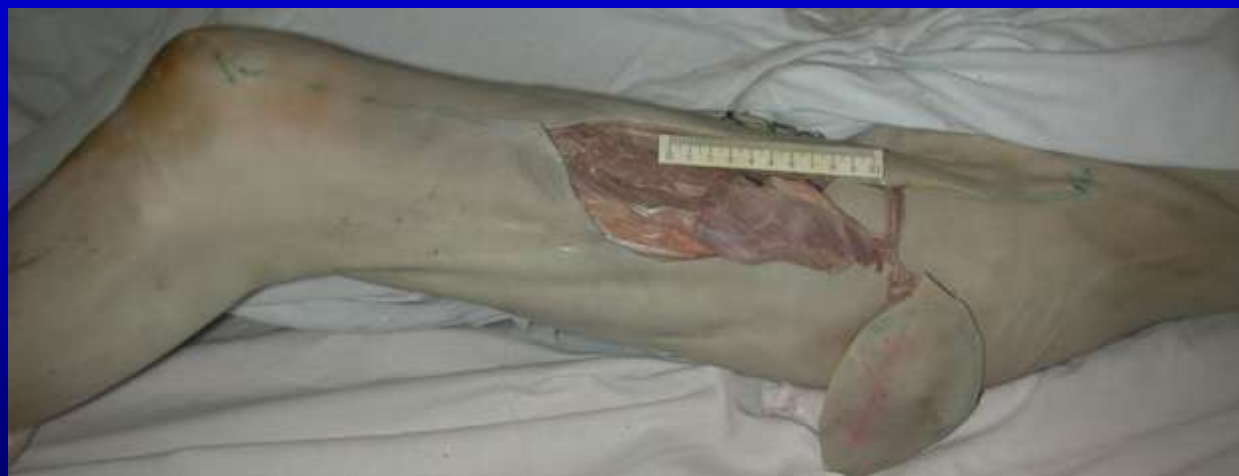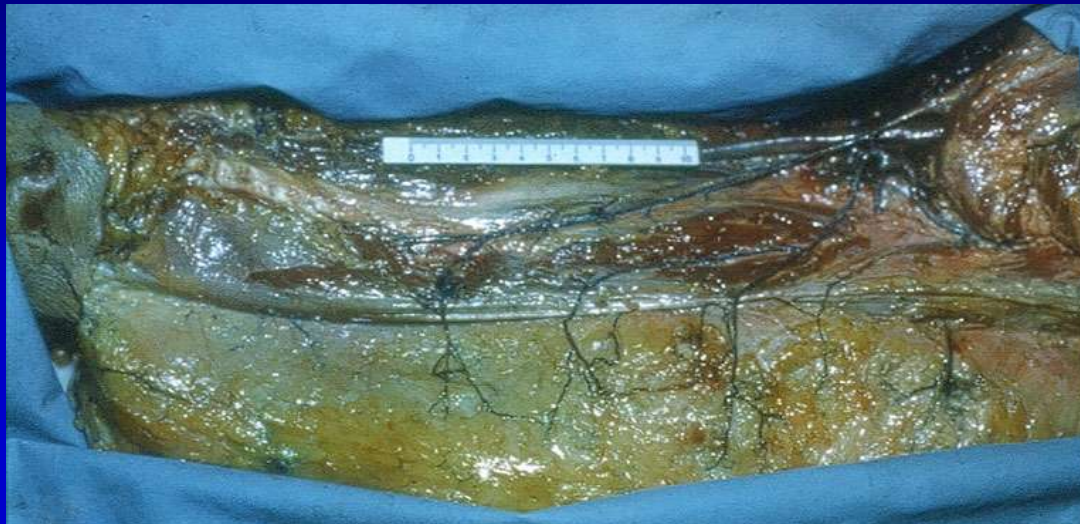


Схема расположения зон  
локализации осевых кожных артерий

# ЭТАПЫ ФОРМИРОВАНИЯ ОСТРОВКОВОГО МЫШЕЧНОГО И КОЖНО-ФАСЦИАЛЬНОГО ПЕРЕДНЕ-ЛАТЕРАЛЬНОГО ЛОСКУТА БЕДРА

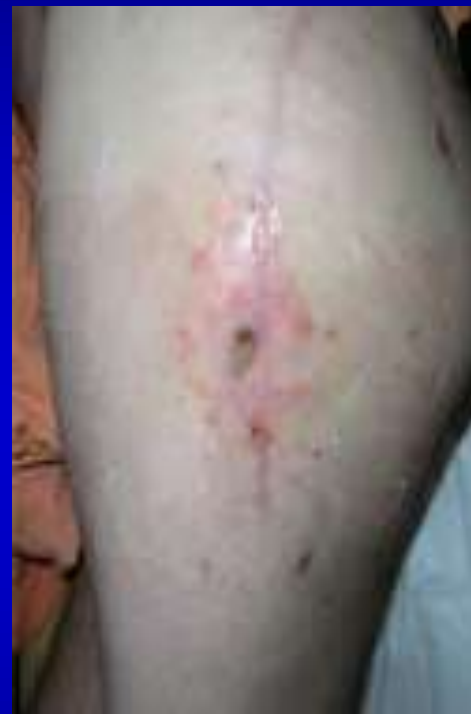
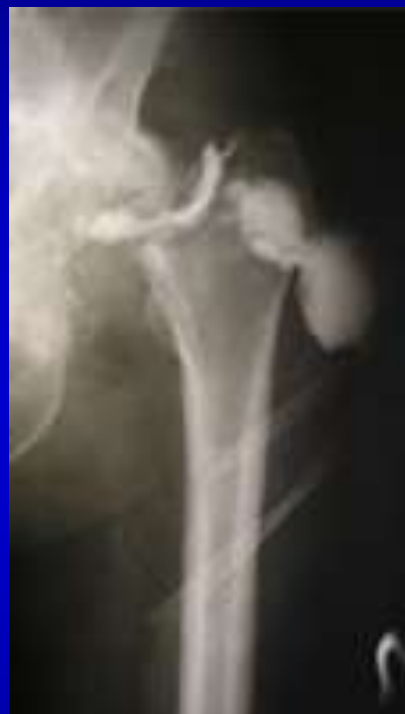
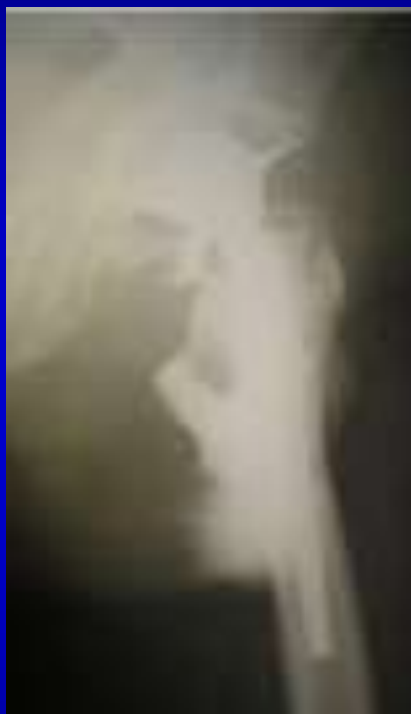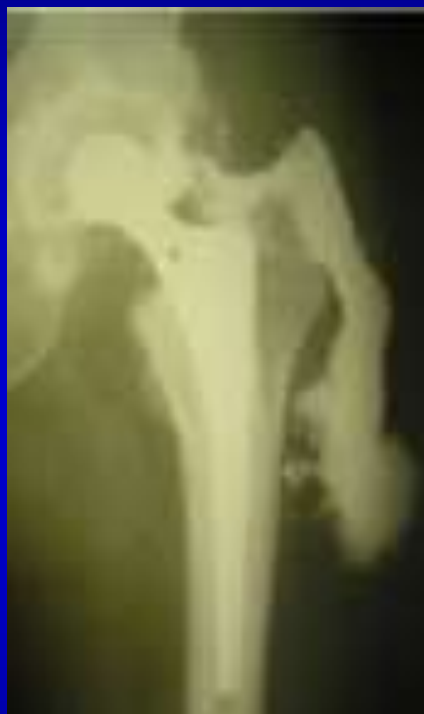# ПИТАЮЩИЕ СОСУДЫ И ВОЗМОЖНАЯ ДУГА РОТАЦИИ ПЕРЕДНЕ-ЛАТЕРАЛЬНОГО ЛОСКУТА БЕДРА





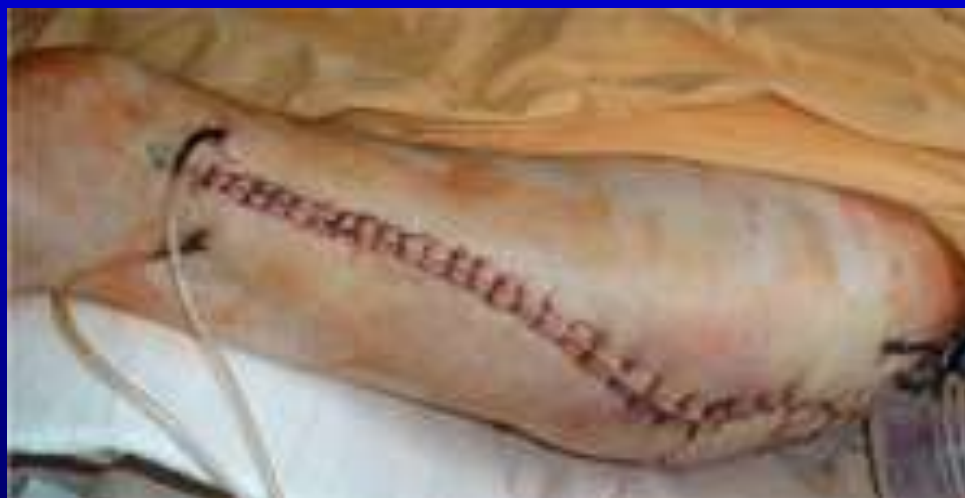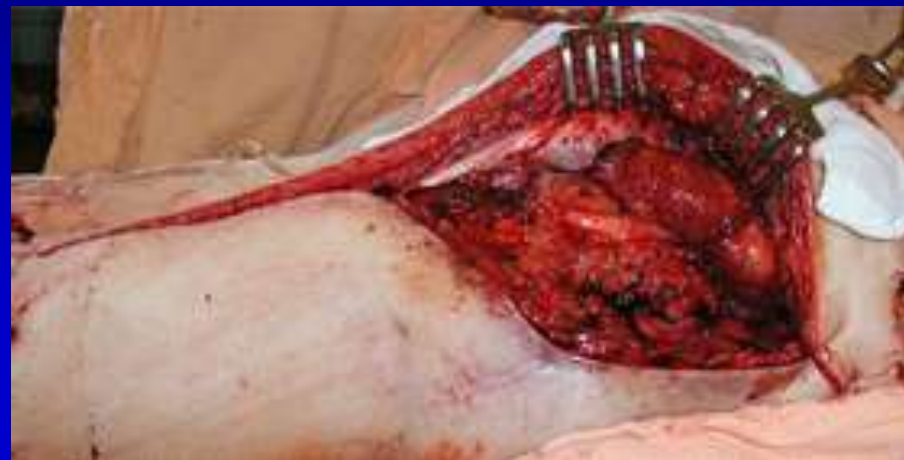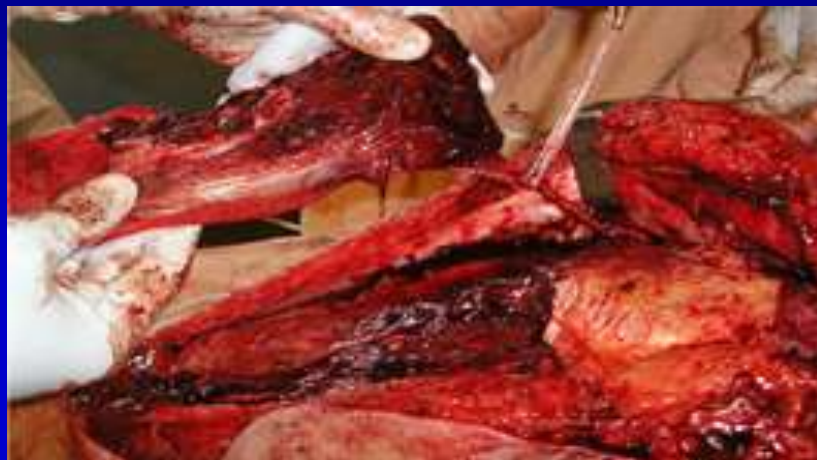# ОСТЕОМИЕЛИТ БЕДРА И ТАЗА У ПАЦИЕНТА Ш., 53 ЛЕТ. ДЛИТЕЛЬНОСТЬ ЗАБОЛЕВАНИЯ – 1,5 ГОДА.



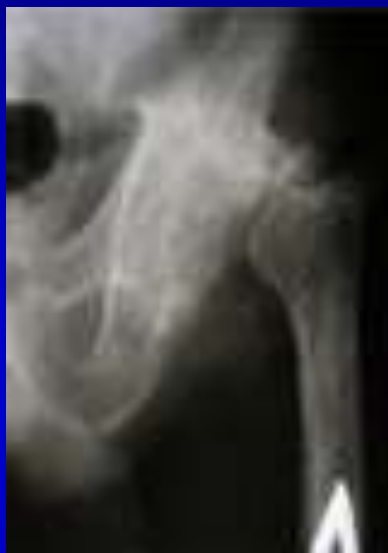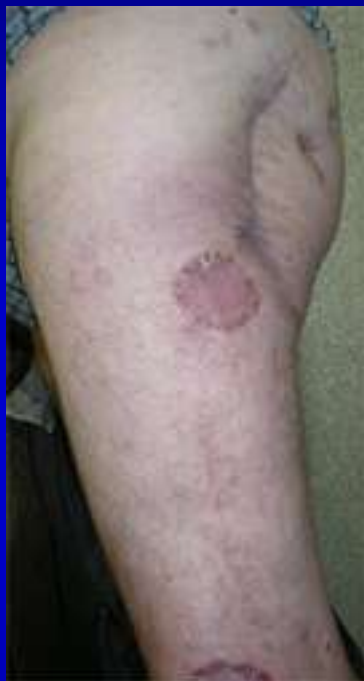Фистулография при перипротезной инфекции после первичного эндопротезирования тазобедренного сустава

Фистулография и внешний вид левого бедра перед операцией

# ЭТАПЫ ПЛАСТИКИ ОСТРОВКОВЫМ ЛОСКУТОМ ИЗ ЛАТЕРАЛЬНОЙ ШИРОКОЙ МЫШЦЫ БЕДРА



# РЕЗУЛЬТАТ ЛЕЧЕНИЯ ОСТЕОМИЕЛИТА ТАЗА С ПЛАСТИКОЙ ОСТРОВКОВЫМ ЛОСКУТОМ ИЗ ЛАТЕРАЛЬНОЙ ШИРОКОЙ МЫШЦЫ БЕДРА

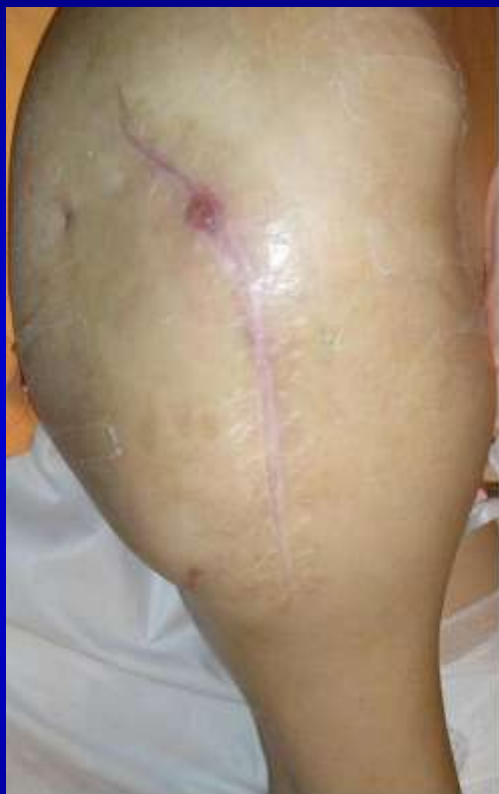

Внешний вид и  
рентгенограммы левого  
бедренного сустава через два года после  
операции

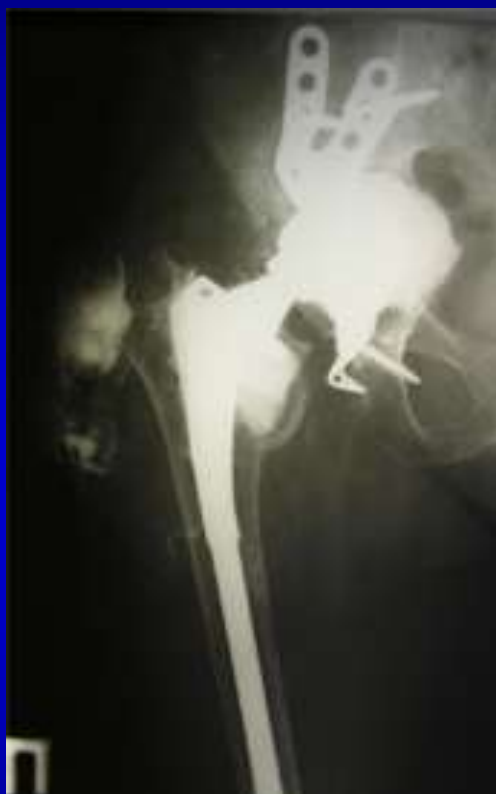

Функциональные результаты лечения  
через два года после операции

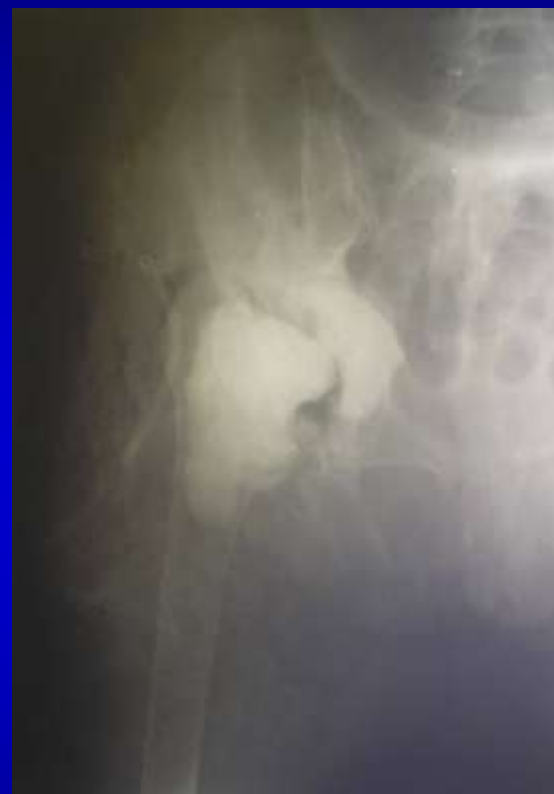# ОСТЕОМИЕЛИТ БЕДРА И ТАЗА У ПАЦИЕНТКИ С., 63 ЛЕТ. ДЛИТЕЛЬНОСТЬ ЗАБОЛЕВАНИЯ – 5 ЛЕТ.



Внешний вид бедра  
до операции

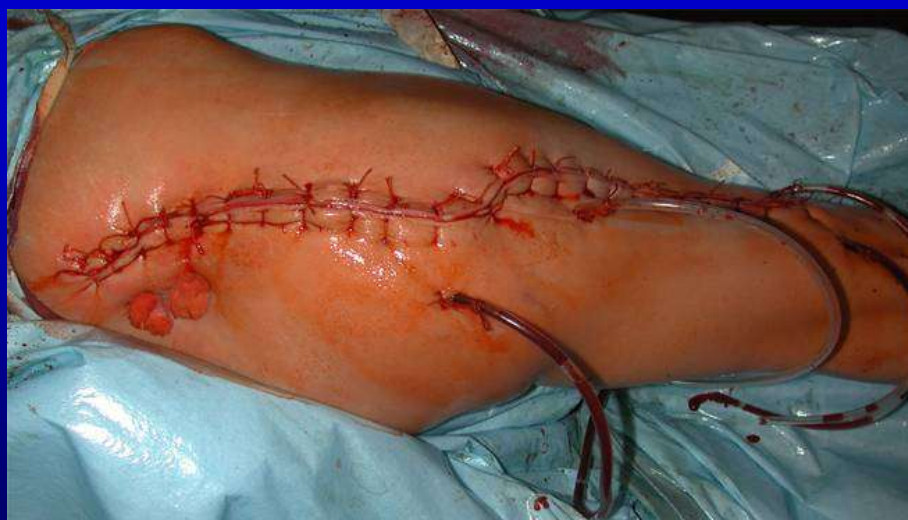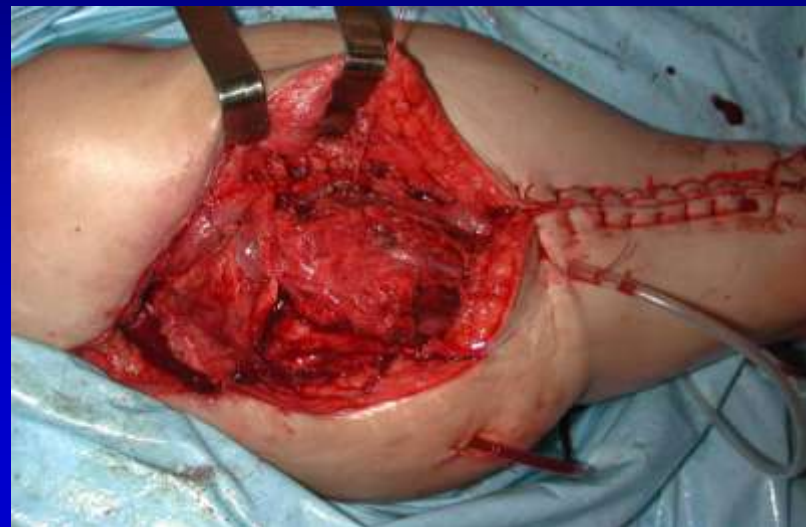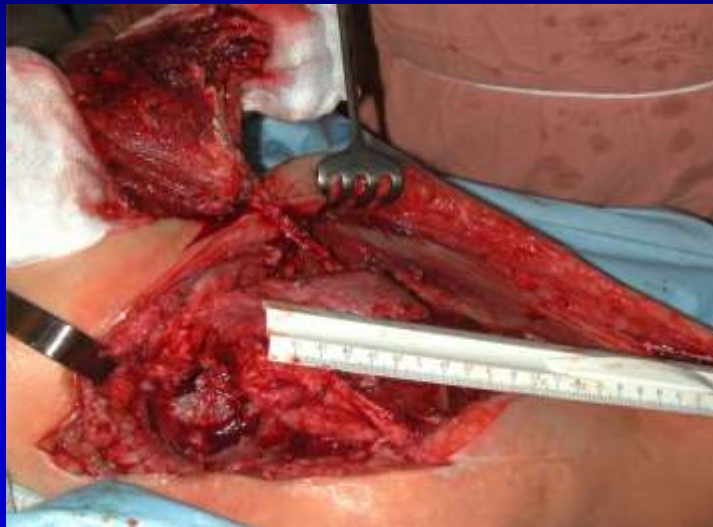


Фистулография на фоне  
инфекционного осложнения  
после ревизионной  
артропластики

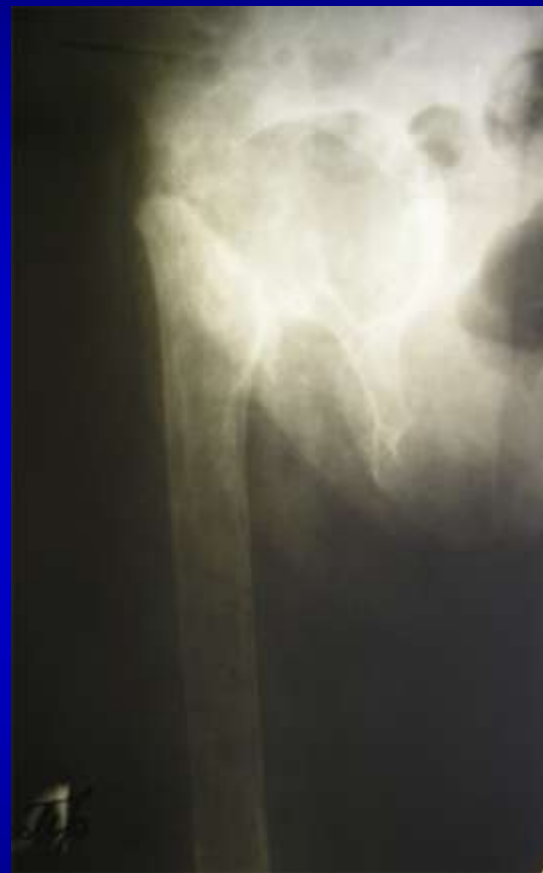
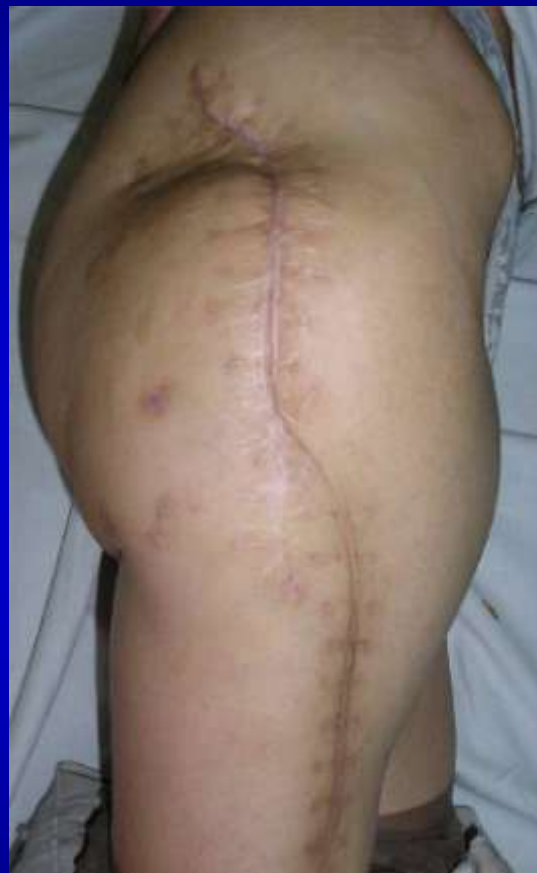
Рентгенограмма  
после удаления  
эндопротеза и  
установки спейсера

# ЭТАПЫ ПЛАСТИКИ ОСТРОВКОВЫМ ЛОСКУТОМ ИЗ ЛАТЕРАЛЬНОЙ ШИРОКОЙ МЫШЦЫ БЕДРА



# РЕЗУЛЬТАТ ЛЕЧЕНИЯ ОСТЕОМИЕЛИТА ТАЗА С ПЛАСТИКОЙ ОСТРОВКОВЫМ ЛОСКУТОМ ИЗ ЛАТЕРАЛЬНОЙ ШИРОКОЙ МЫШЦЫ БЕДРА



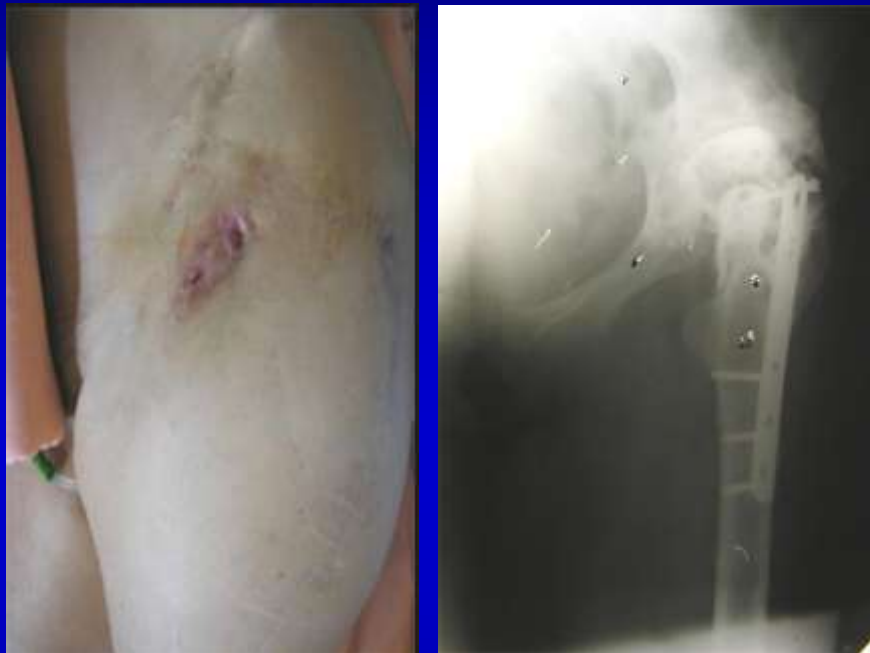Внешний вид и рентгенограмма правого бедра  
через два с половиной года после операции

# РЕЗУЛЬТАТ ЛЕЧЕНИЯ ОСТЕОМИЕЛИТА ТАЗА С ПЛАСТИКОЙ ОСТРОВКОВЫМ ЛОСКУТОМ ИЗ ЛАТЕРАЛЬНОЙ ШИРОКОЙ МЫШЦЫ БЕДРА

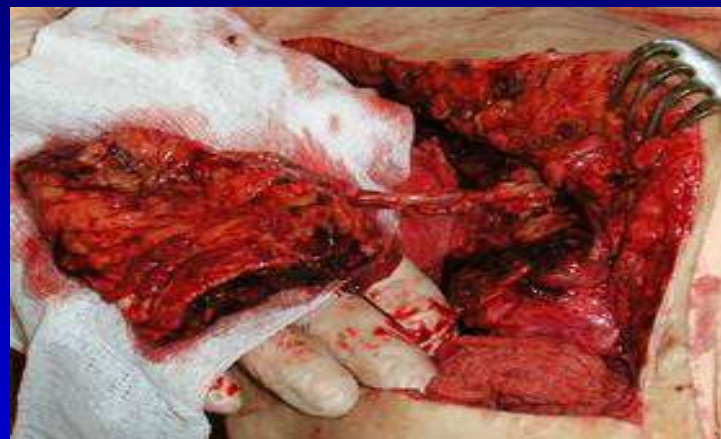

Функциональные  
результаты лечения  
через два с половиной  
года после операции

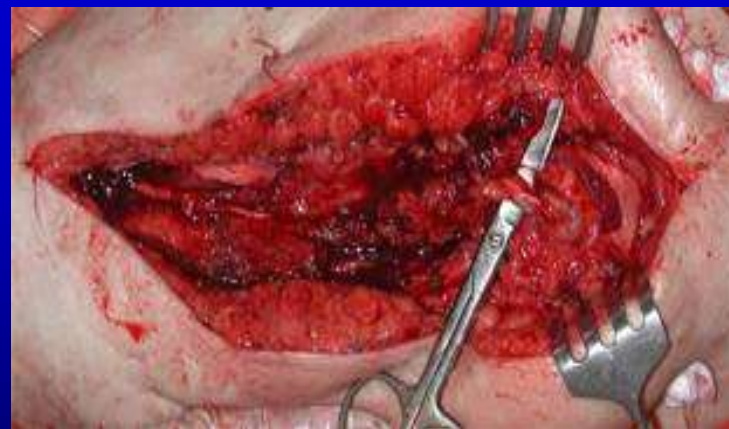# ОСТЕОМИЕЛИТ БЕДРА И ТАЗА У ПАЦИЕНТКИ Н., 52 ЛЕТ. ДЛИТЕЛЬНОСТЬ ЗАБОЛЕВАНИЯ – 9 ЛЕТ.



Внешний вид и рентгенограмма  
левого бедра до операции



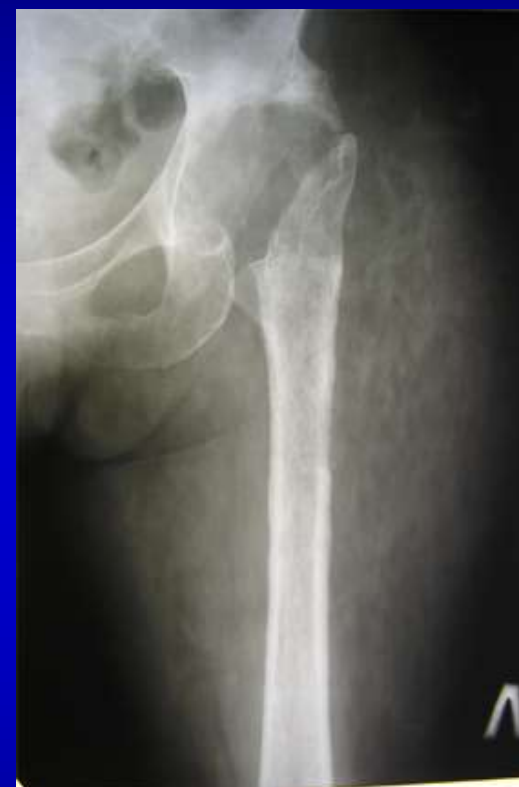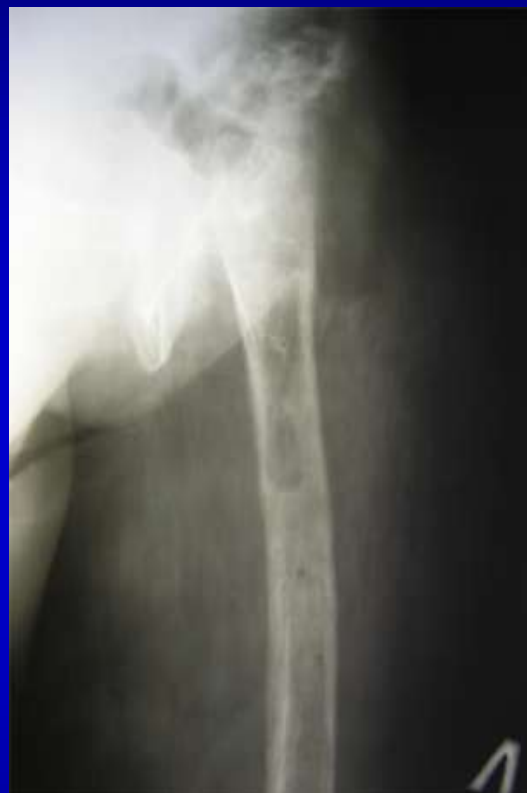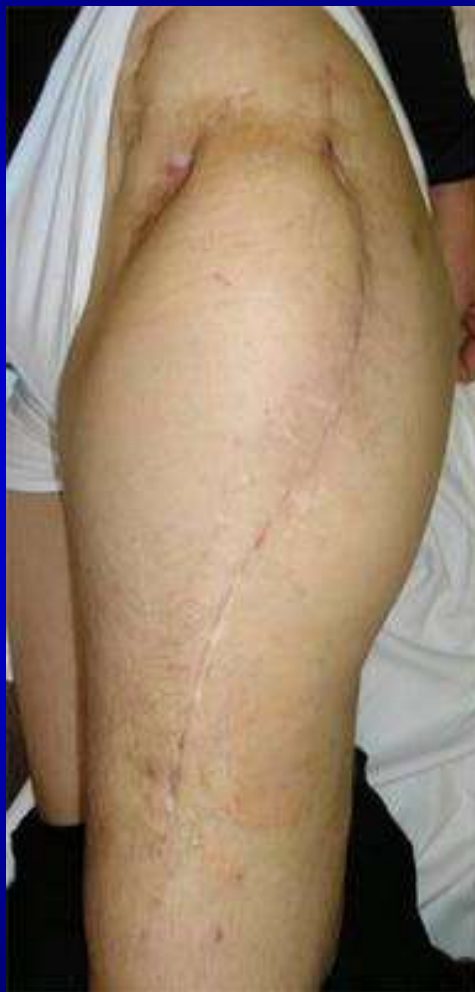Этап операции: выделен  
островковый лоскут из латеральной  
широкой мышцы бедра



Лоскут перемещен в полость с  
сохранением питающих сосудов



# РЕЗУЛЬТАТ ЛЕЧЕНИЯ ОСТЕОМИЕЛИТА ТАЗА С ПЛАСТИКОЙ ОСТРОВКОВЫМ ЛОСКУТОМ ИЗ ЛАТЕРАЛЬНОЙ ШИРОКОЙ МЫШЦЫ БЕДРА



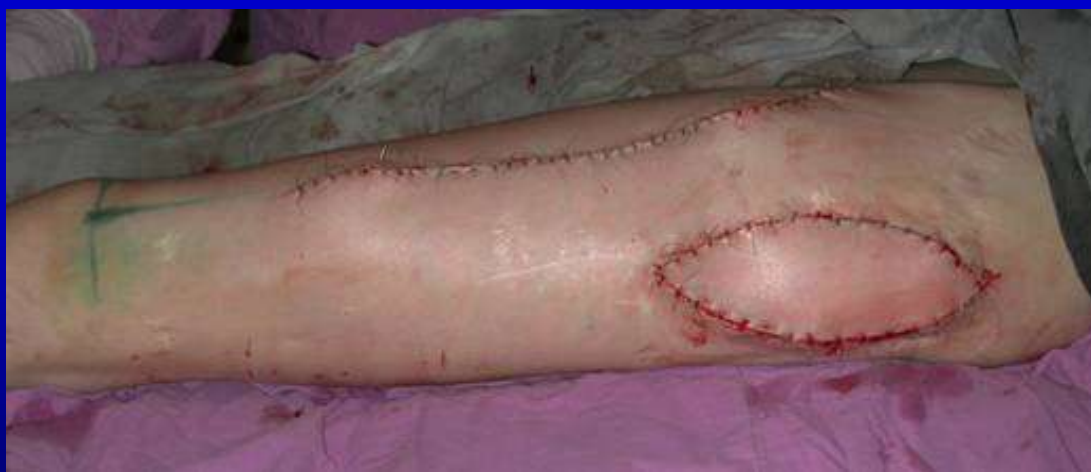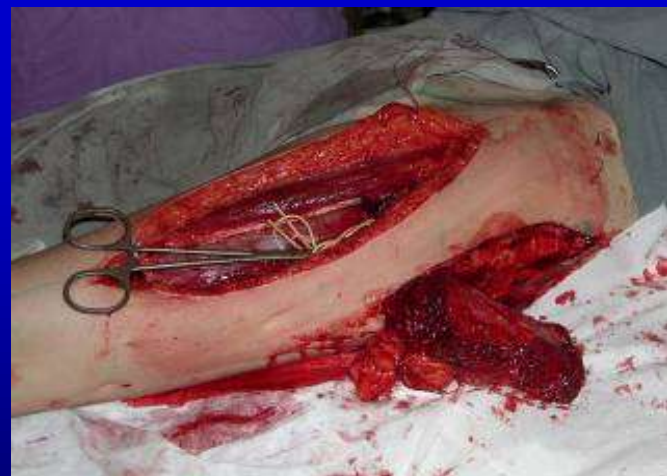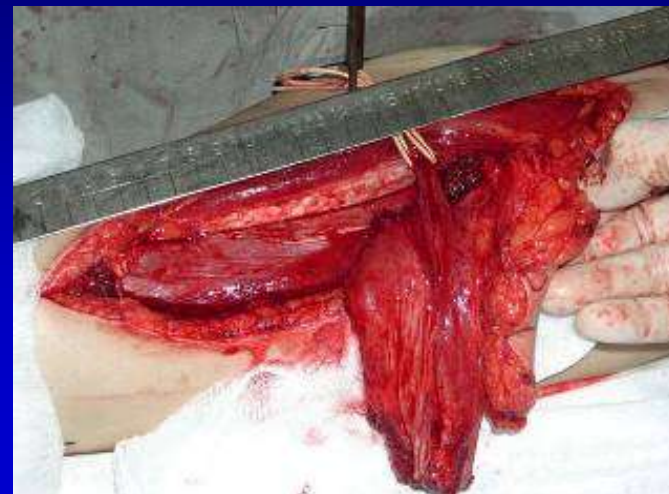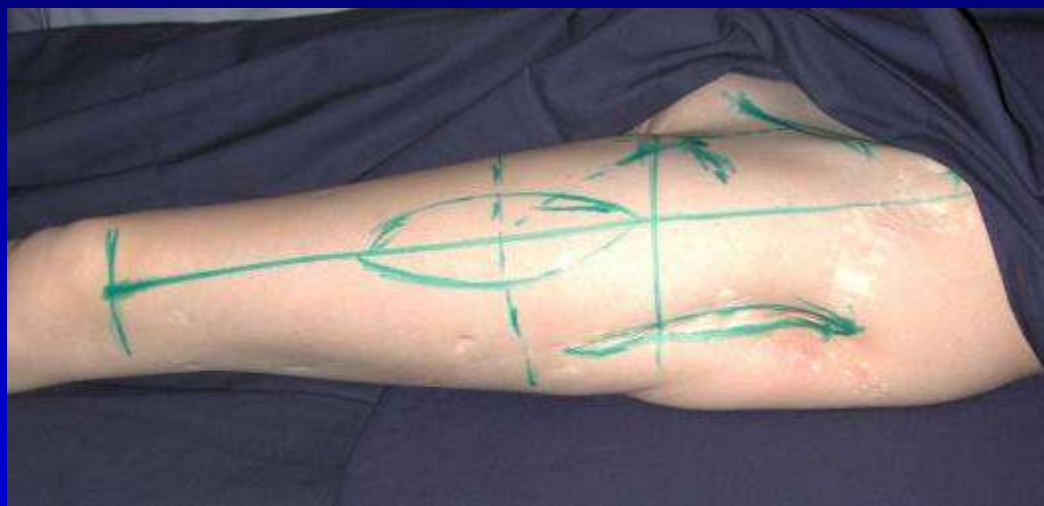
Внешний вид и рентгенограммы левого  
бедрла через два года после операции

# РЕЗУЛЬТАТ ЛЕЧЕНИЯ ОСТЕОМИЕЛИТА ТАЗА С ПЛАСТИКОЙ ОСТРОВКОВЫМ ЛОСКУТОМ ИЗ ЛАТЕРАЛЬНОЙ ШИРОКОЙ МЫШЦЫ БЕДРА



Функциональные результаты  
лечения через два года  
после операции

# ЭТАПЫ И РЕЗУЛЬТАТ ТРАНСПОЗИЦИИ КОЖНО-МЫШЕЧНОГО ПЕРЕДНЕ-ЛЕТЕРАЛЬНОГО ЛОСКУТА БЕДРА У БОЛЬНОЙ В., 20 ЛЕТ



# РЕЗУЛЬТАТЫ ВЫПОЛНЕННЫХ ОПЕРАЦИЙ:

- Всего прооперировано пациентов – 23.
- Среди них 9 мужчин и 14 женщин.
- В том числе с перипротезной инфекцией – 17.
- С остеомиелитом костей бедра и таза – 6.
- Сроки заболевания от 0,5 до 10 лет.
- Возраст пациентов от 19 до 80 лет.
- Наблюдение от 10 мес. до 3 лет (в среднем  $1,7 \pm 0,8$  года).
- Количество рецидивов – 2 (8,7%).
- Хорошие функциональные результаты 16 (69,6%).

# ЗАКЛЮЧЕНИЕ:

- Несвободная пластика островковым лоскутом из латеральной широкой мышцы бедра эффективна на заключительном этапе реконструктивной операции у пациентов, которым выполняется радикальная хирургическая обработка очага остеомиелита в проксимальном отделе бедренной кости и в области вертлужной впадины.
- На рассмотренную операцию получен патент РФ на изобретение № 2299031 с приоритетом от 08 апреля 2005 года, оформлена новая медицинская технология.



# ПОКАЗАНИЯ К ИСПОЛЬЗОВАНИЮ ОСТРОВКОВОГО ЛОСКУТА ИЗ ЛАТЕРАЛЬНОЙ ШИРОКОЙ МЫШЦЫ БЕДРА:

- Рецидивирующая перипротезная инфекция на фоне многократных безуспешных попыток сохранения эндопротеза, включая варианты одно- и двухэтапного эндопротезирования;
- Невозможность последующего проведения операции резэндопротезирования у лиц с тяжелой сопутствующей патологией или полиаллергией к антимикробным препаратам;
- Остеомиелит проксимального отдела бедренной кости и (или) костей таза в области вертлужной впадины.

# ПРОТИВОПОКАЗАНИЯ К ИСПОЛЬЗОВАНИЮ ОСТРОВКОВОГО ЛОСКУТА ИЗ ЛАТЕРАЛЬНОЙ ШИРОКОЙ МЫШЦЫ БЕДРА:

1. Сепсис;
2. Острая фаза инфекционного процесса;
3. Патологические процессы, предшествующие травме и (или) ранее выполненные оперативные вмешательства в реципиентной зоне, обуславливающие невозможность выделения осевого сосудистого пучка и (или) мышечного лоскута;
4. Декомпенсация функции жизненно важных органов и систем за счет сопутствующей патологии.

# Благодарю за внимание!



ФГУ РНИИТО им. Р.Р.Вредена Росмедтехнологий

