

# Военно-Медицинская Академия им. С.М.Кирова



Федеральное Государственное Учреждение  
**Российский научно-исследовательский  
институт травматологии и ортопедии**  
им. Р.Р.Вредена



---

**Отдаленные результаты применения  
клиновидной ножки VerSys ET при первичном  
эндопротезировании тазобедренного сустава**

***Тихилов Р.М., Шаповалов В.М., Аверкиев В.А.,  
Артюх В.А., Шубняков И.И.***

# VerSys Enhanced Taper

- ❖ Форма триклина с боковыми «плавниками»
- ❖ титановый сплав Ti6Al4V
- ❖ шероховатость поверхности 1035 микрон
- ❖ шеечно-диафизарный угол  $135^\circ$
- ❖ конус для фиксации головки эндопротеза 12/14 мм -  $5^\circ 40'$
- ❖ 9 типоразмеров



# Основные особенности

- ❖ достигается первичная проксимальная фиксация до границы с кортикальной костью
- ❖ равномерное распределение нагрузки на проксимальный отдел бедренной кости
- ❖ простота установки
- ❖ хорошая фиксация в клиновидных и воронкообразных каналах
- ❖ возможное повреждение мышц в связи с необходимостью латерализации
- ❖ разница между рашпилем и протезом 5 мм
- ❖ Необходимость сохранения губчатой кости передней и задней стенок для профилактики трещин

# Материал и методы исследования

- ❖ **Сроки выполнения операции (2001-2004 годы)**
- ❖ **111 пациентов**  
(76 мужчин (58,5%), 54 женщины (41,5%))
- ❖ **130 операций**
- ❖ **Средний возраст  $49,5 \pm 11,5$  лет**
- ❖ **Количество больных до 50 лет – 68 (52,3%)**
- ❖ **Количество больных старше 50 лет – 62 (47,7%)**

# Характеристика группы

Изученные данные		VerSys ET (n=130)
Сторона	Правый	61 (46,9%)
	Левый	69 (43,1%)
Индекс массы тела	Среднее значение	27,0±5,1
	Нормальный (20-24,5)	21 (16,2%)
	Избыточный (≥24,5)	<b>109 (83,8%)</b>
Класс активности (по Charnley, 1979)	Класс А	<b>101</b>
	Класс В	24
	Класс С	5
Наличие остеопороза	Есть	31 (23,8%)
	Нет	99 (76,2%)
Тип костномозгового канала	Клиновидный	<b>86 (66,1%)</b>
	Ворокообразный	<b>35 (27%)</b>
	Цилиндрический	9 (6,9%)
Показания к операции	Дегенеративно-дистрофическое заболевание ТБС	59 (45,3%)
	Диспластический коксартроз	44 (33,8%)
	Посттравматический коксартроз	18 (13,8%)
	Другие заболевания ТБС	9 (6,8%)

# Материал и методы исследования

- ❖ Во всех случаях вмешательство выполнялось с использованием доступа Hardinge
- ❖ Бесцементная фиксация обоих компонентов 129 случаев (99,2%)
- ❖ Антигибридная фиксация (VerSys ET + кольцо Мюллера) 1 случай (0,8%)
- ❖ Эпидуральная анестезия 115 операций (88,5%); ЭТН - 16 (11,5%)

# Материал и методы исследования

- ❖ Клиническая эффективность – шкалы Harris и SF-36
- ❖ Наличие остеопороза – методика Barnett-Nordin
- ❖ Тип костномозгового канала – индекс Dorr
- ❖ Анализ положения ножки относительно оси бедренной кости  
(варус – отклонение кнутри на  $3^\circ$ , вальгус – отклонение кнаружи на  $3^\circ$ )
- ❖ Степень заполнения костномозгового канала измеряли на трех уровнях:
  - ❖ уровень А – на высоте опилов шейки бедренной кости
  - ❖ уровень В – у середины ножки
  - ❖ уровень С – на 1 см выше кончика ножки) [Kobayashi S.1994]

# Материал и методы исследования

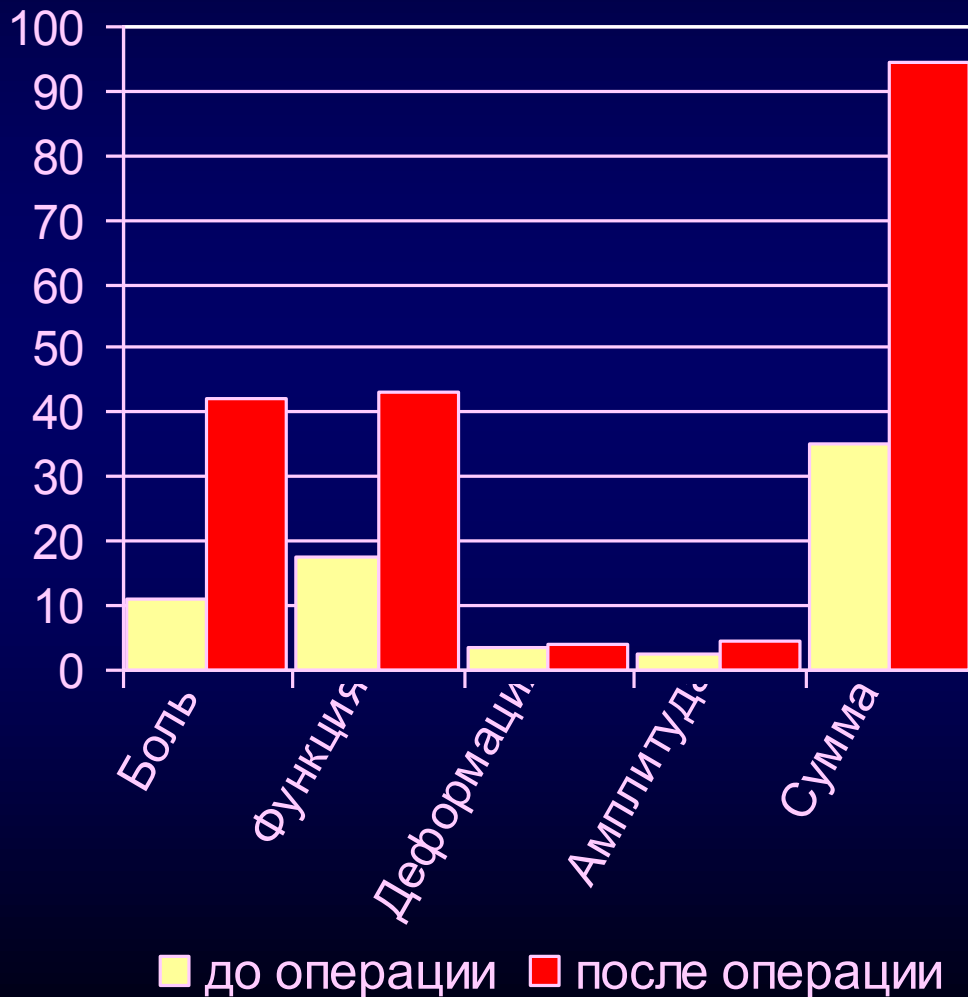
- ❖ Оседание ножки учитывали при изменении ее положения на 5мм и более [Delaunay С.1996.]
- ❖ Изучение линий рентгенологического просветления и участков остеолиза в зонах T.Gruen (1979)
- ❖ Адаптационное ремоделирование проксимального отдела бедренной кости («stress shielding») оценивали по методике С.Engl (1987)
- ❖ Величину и протяженность гетеротопических оссификатов изучали в соответствии с классификацией А.Ф.Brooker (1973)
- ❖ Тип перипротезного перелома определяли в соответствии с классификацией Duncan С.Р. и Masri В.А. (1995)



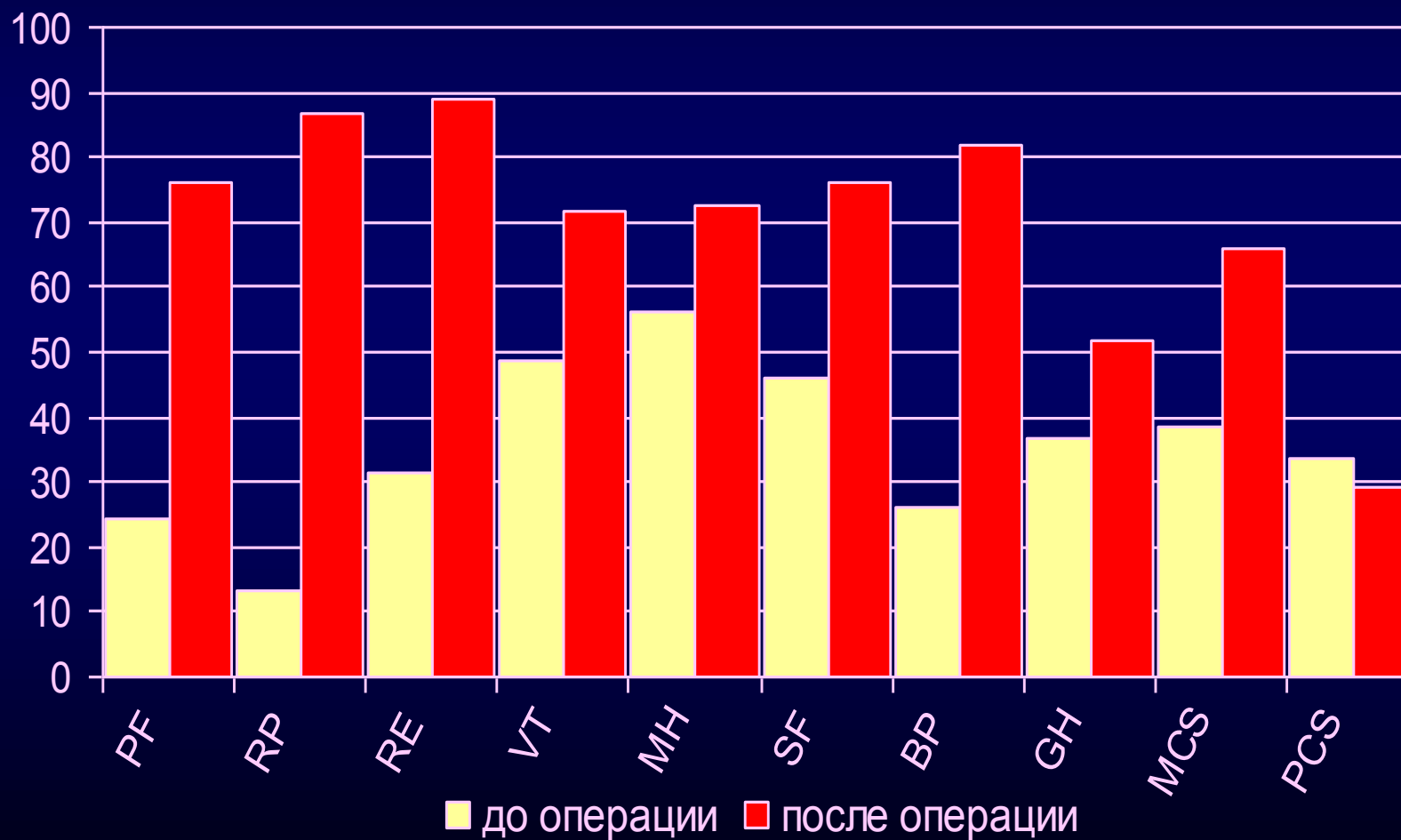
# Результаты исследования

- ❖ Сроки наблюдения от 5 до 8 лет (в среднем  $6,3 \pm 1,07$ )
- ❖ Изучены результаты 120 (92,3%) операций (103 больных) - 2 (1,6%) больных умерли, исходы 10 (8,3%) операций не установлены
- ❖ Длительность госпитализации составила  $33,1 \pm 12,7$  дней
- ❖ Время операции -  $125 \pm 37$  мин.
- ❖ Общая кровопотеря –  $1487 \pm 320$  мл (интраоперационная –  $702 \pm 249$ , дренажная –  $785 \pm 392$ )

# Результаты изучения клинического состояния больных по шкале Harris до и после операции



# Характеристика качества жизни больных по шкале SF-36 до и после операции

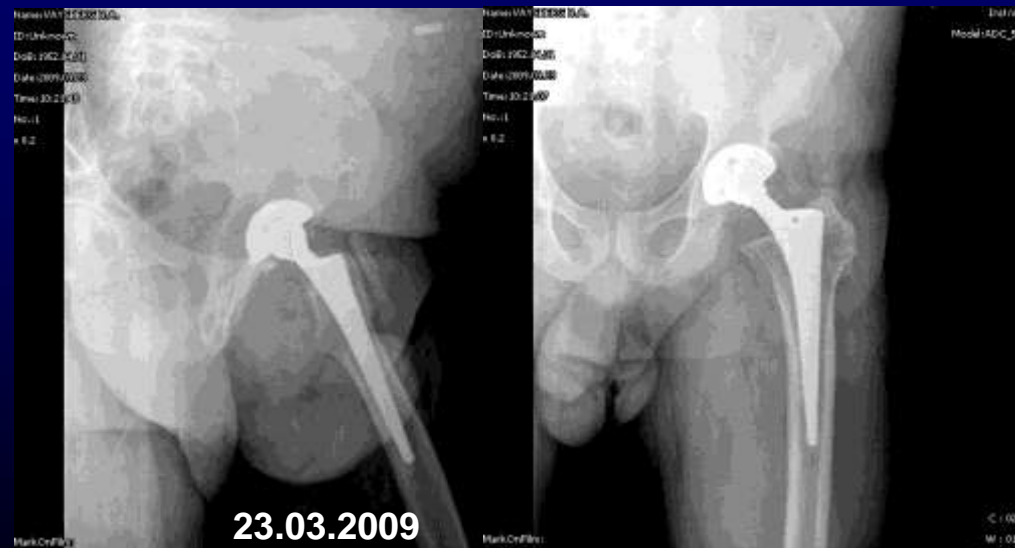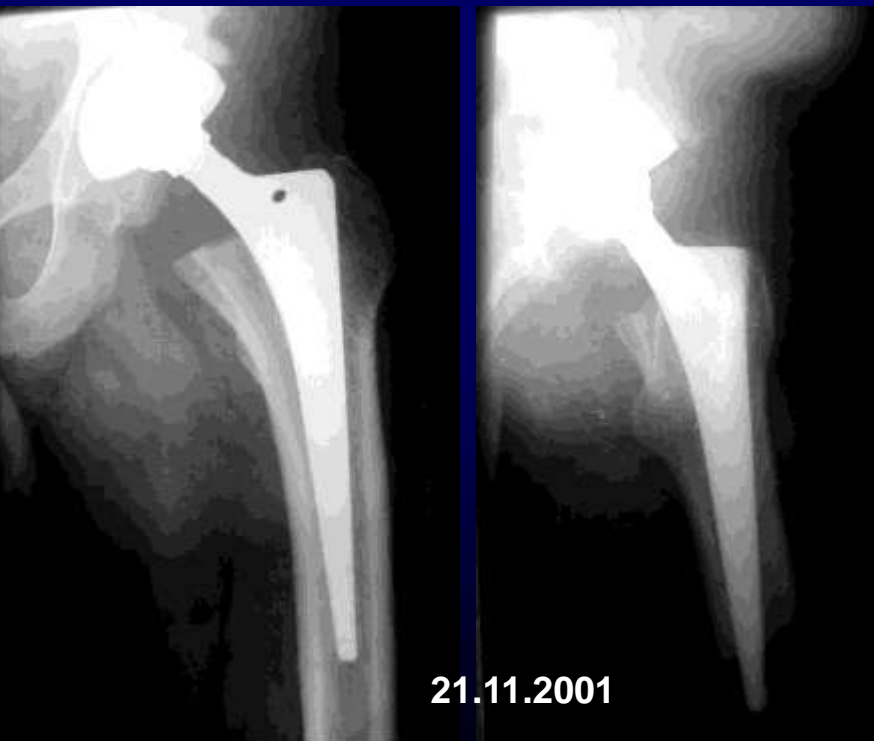


# Оценка оседания ножки

- ❖ Миграция бедренного компонента в дистальном направлении выявлена у 61 пациента (50,8%)
- ❖ Оседание от 1 до 4 мм в 48 (40%) наблюдениях (среднее значение составило  $1,9 \pm 0,7$  мм)
- ❖ Оседание более 5 мм выявлено у 13 (10,8%) пациентов (среднее значение составило  $9,2 \pm 6,9$ )
- ❖ Оседание конструкций развивалось в сроки  $18,3 \pm 3,7$  месяцев после операции и в дальнейшем не прогрессировало

# Изменение положения во фронтальной плоскости

❖ Нейтральное положение – 91 (75,8%)

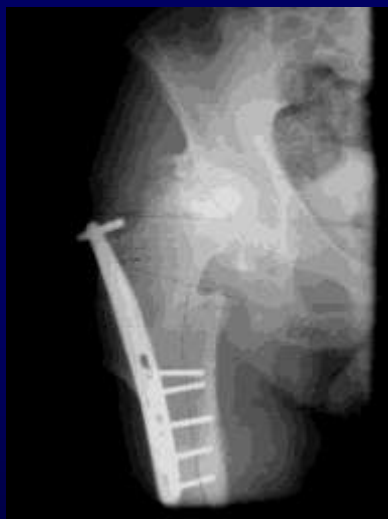

# Изменение положения во фронтальной плоскости

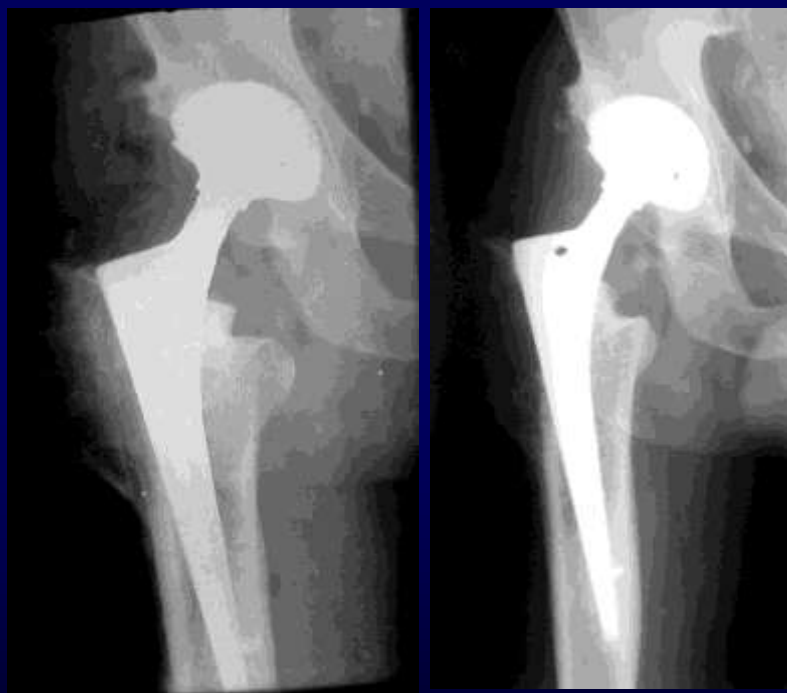
❖ Варусное положение – 14 (12,1%)

# Изменение положения во фронтальной плоскости

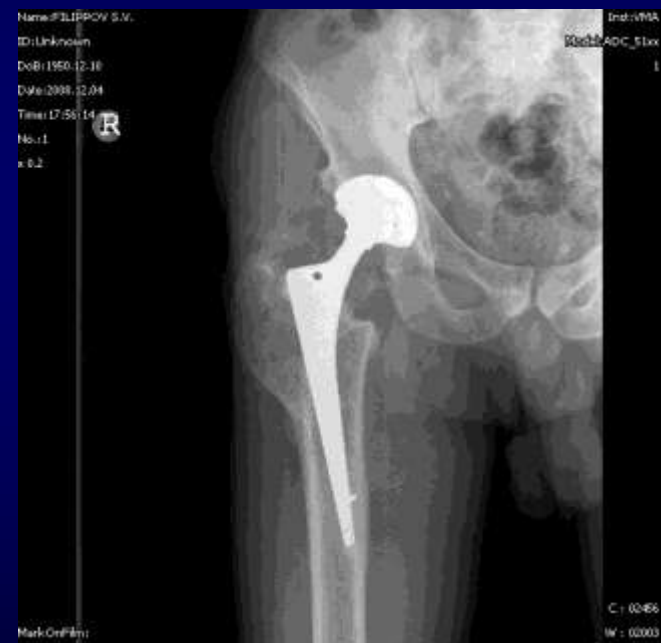❖ Вальгусное положение – 7 (6,8%)



До операции



После операции



Через 9 лет

# Адаптационное ремоделирование бедренной кости («stress-shielding»)

отмечалось в 115 (95,8%) случаях:

- ❖ I степень у 44 (36,6%) больных
- ❖ II степень у 70 (58,3%)
- ❖ III степень у одного (0,8%)

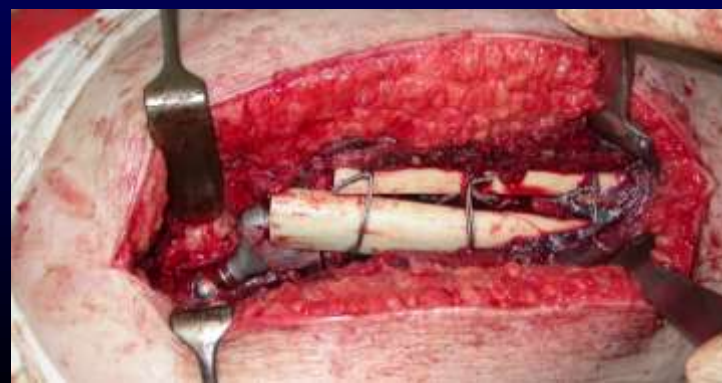
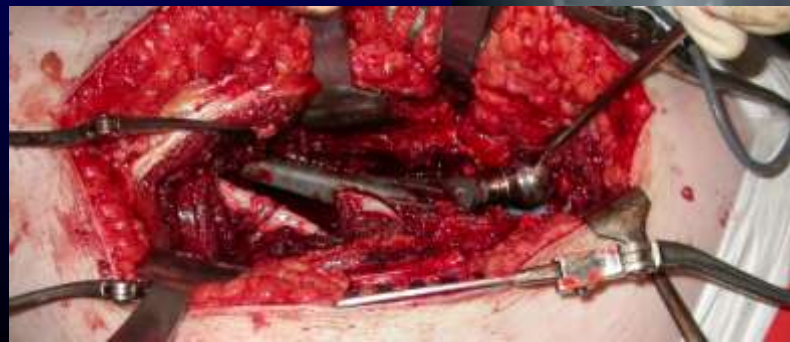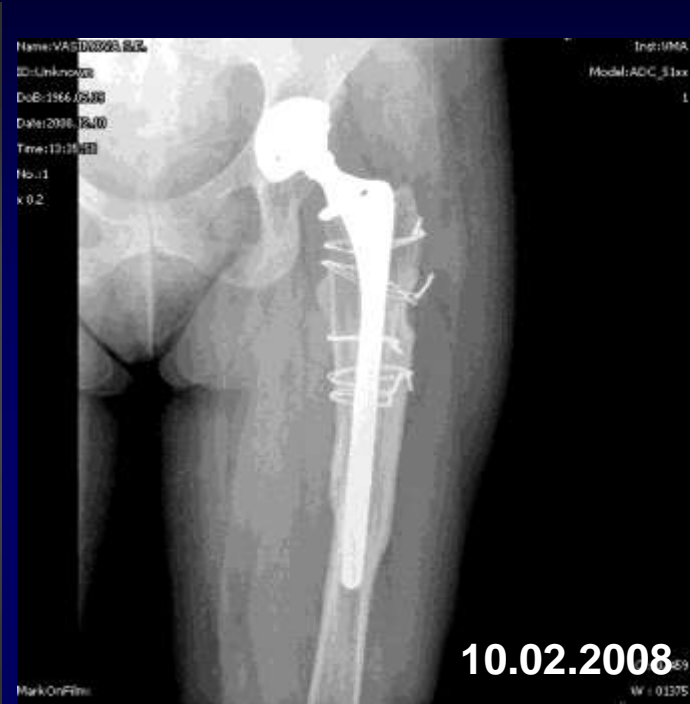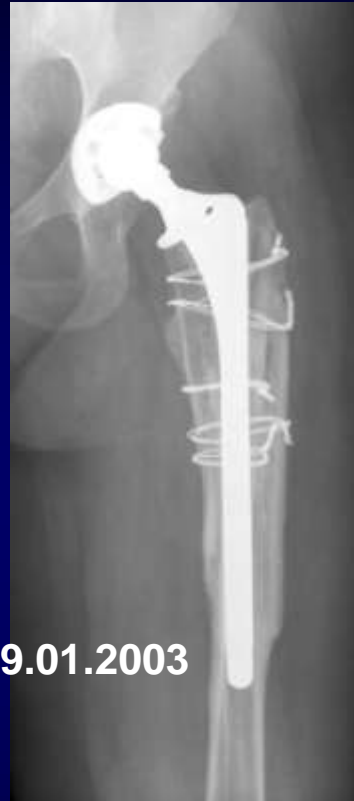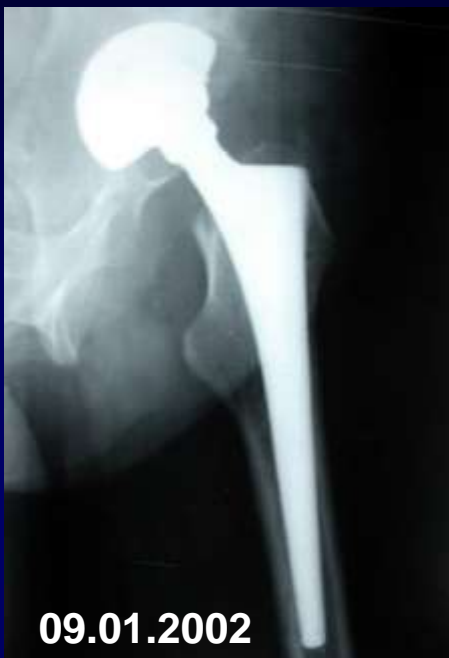## Гетеротопические оссификаты

обнаружены у 67 (55,8%) больных

- ❖ I степень 51 (42,5%)
- ❖ II степень 4 (3,3%)
- ❖ III степень 9 (7,5%)



# Осложнения – перипротезные переломы



# Осложнения – 8 (6,7%) наблюдений

- ❖ Перипротезные переломы – 6 (5%)
  - ❖ тип А – 2 (1,6%)
  - ❖ тип В1 – 1 (0,8%)
  - ❖ тип В2 – 3 (2,5%)
- ❖ Нестабильность бедренного компонента – 1 (0,8%)
- ❖ Рецидивирующие вывихи – 1 (0,8%)

В 2-х случаях рентгенологические признаки нестабильности без клинических проявлений

# Выводы

- ❖ Отдаленные результаты применения клиновидного бедренного компонента VerSys ET показали его высокую эффективность в лечении заболеваний и травм тазобедренного сустава в сроки от 5 до 8 лет
- ❖ Вертикальная миграция (оседание) VerSys ET, а также смещение во фронтальной плоскости не влияют на стабильность конструкций и не приводят к развитию клинической симптоматики

**Благодарю за внимание**