



ЭНДОПРОТЕЗИРОВАНИЕ КОЛЕННОГО СУСТАВА ПРИ ДЕФОРМАЦИЯХ БЕДРЕННОЙ И БОЛЬШЕБЕРЦОВОЙ КОСТЕЙ

**ФГУ «ФЕДЕРАЛЬНЫЙ ЦЕНТР ТРАВМАТОЛОГИИ,
ОРТОПЕДИИ И ЭНДОПРОТЕЗИРОВАНИЯ»**
(Г.ЧЕБОКСАРЫ)

Мазуренко А.В.



Количество эндопротезирований, выполненных в центре за период 01.03.2009г. по 01.09.2010г.

Эндопротезирование крупных суставов
(тазобедренные, коленные, плечевые суставы)

2105

Из них, эндопротезирование коленных
суставов

1192



Возраст пациентов

по нашим данным

по данным литературы

- До 45 лет 53 пациента (4,5%)
 - От 45 до 64 672 пациента (56,4%)
 - 65 и старше 467 пациентов (39,1%)
- До 45 лет 2%
 - От 45 до 64 лет 30%
 - Старше 65 лет 68%

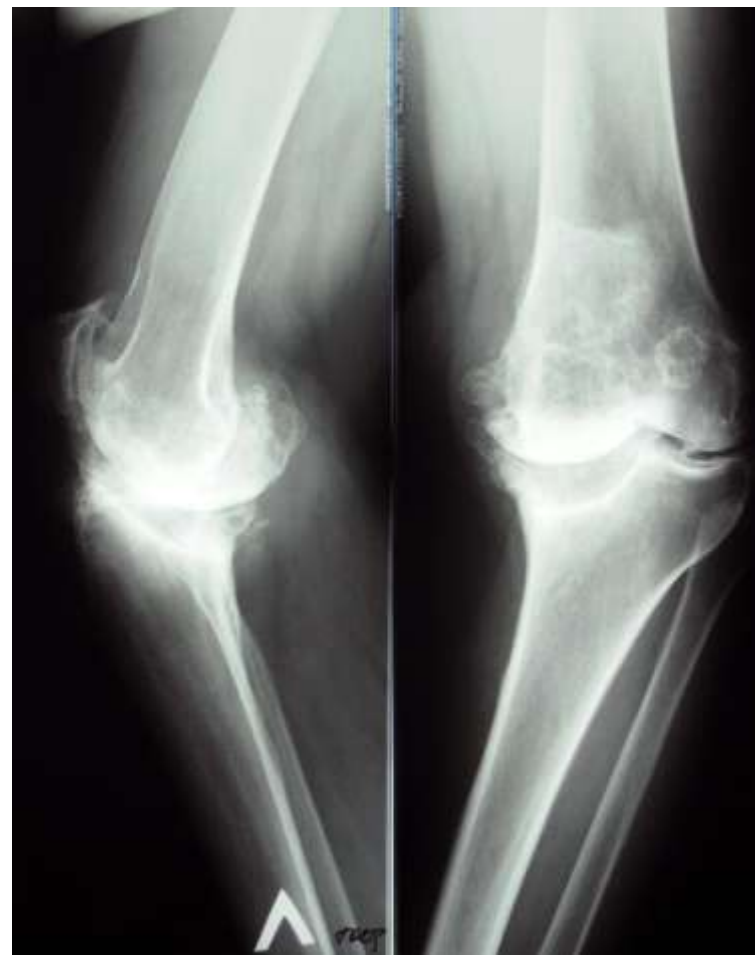
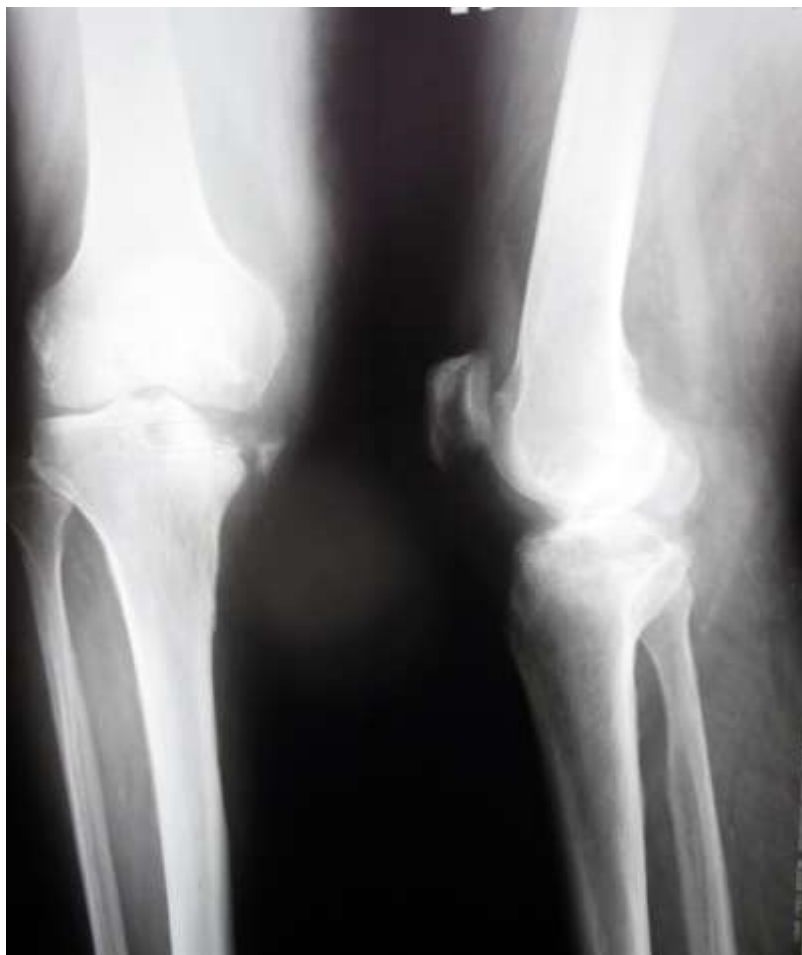
Причины возникновения деформации бедренной и большеберцовой кости

- Асептический некроз
- Последствия перелома бедренной и большеберцовой кости
- Деформации на фоне системных поражений
- Последствия перенесенного гнойного процесса

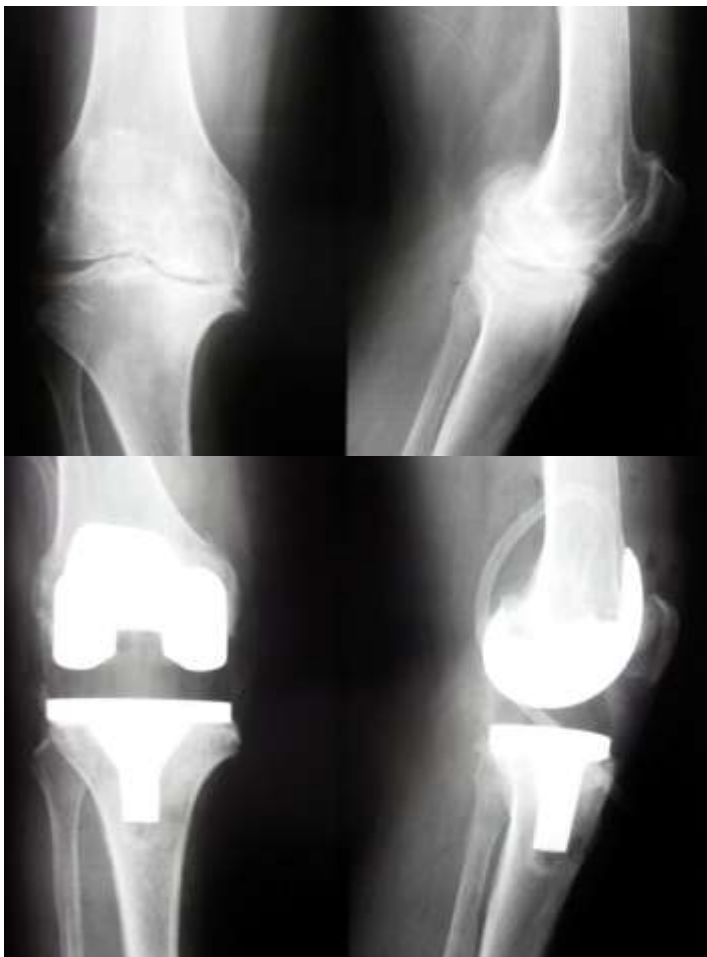

Наиболее часто встречающаяся причина деформации мыщелков большеберцовой кости – асептический некроз.

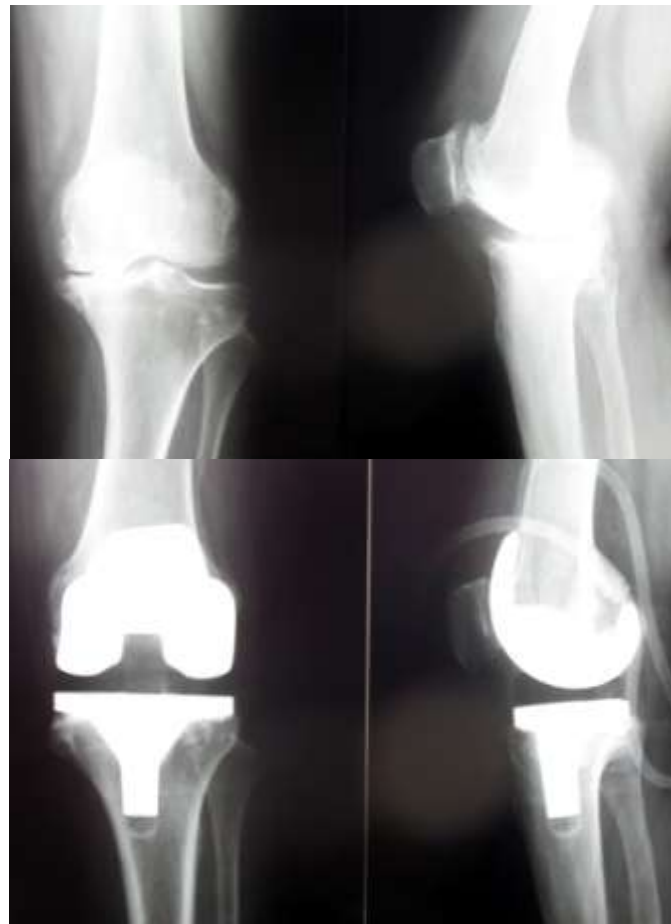

Способы замещения дефекта менее 5 мм

Резекция большеберцовой
кости ниже дна дефекта

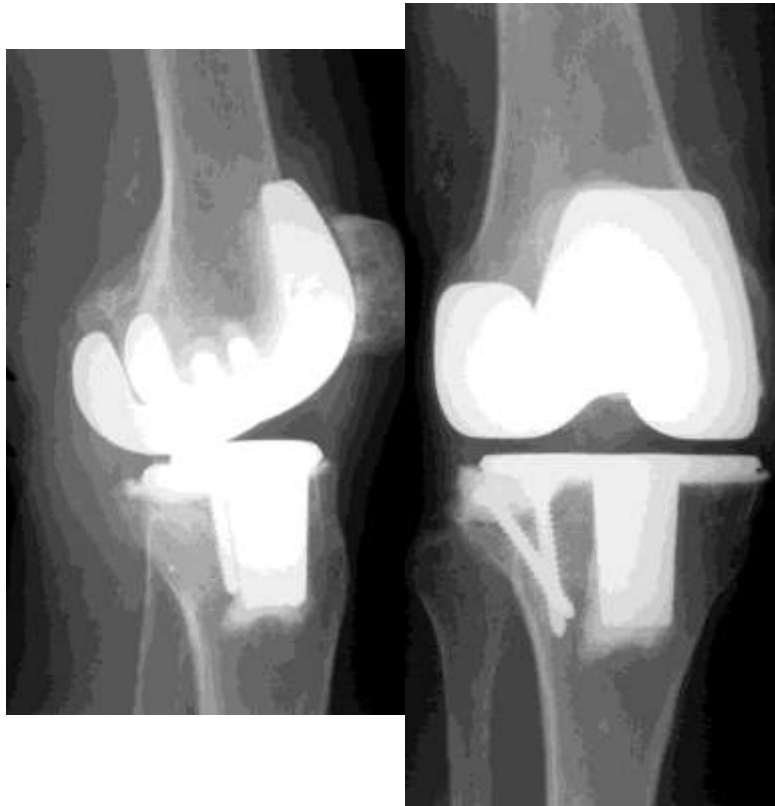

Замещение дефекта
костным цементом

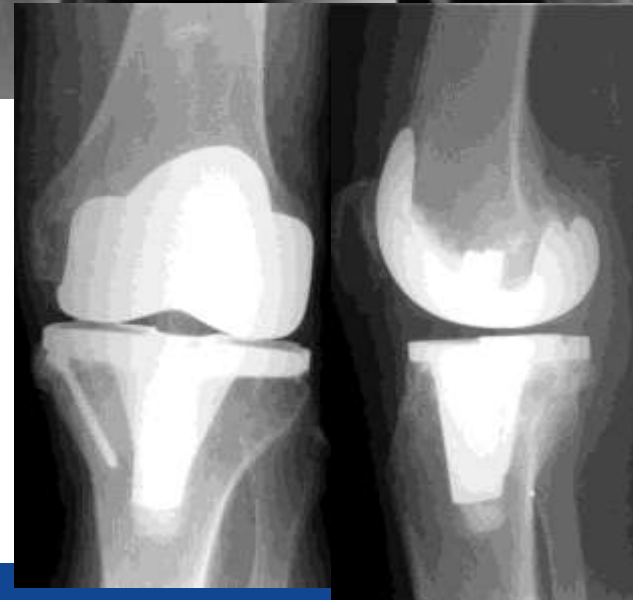
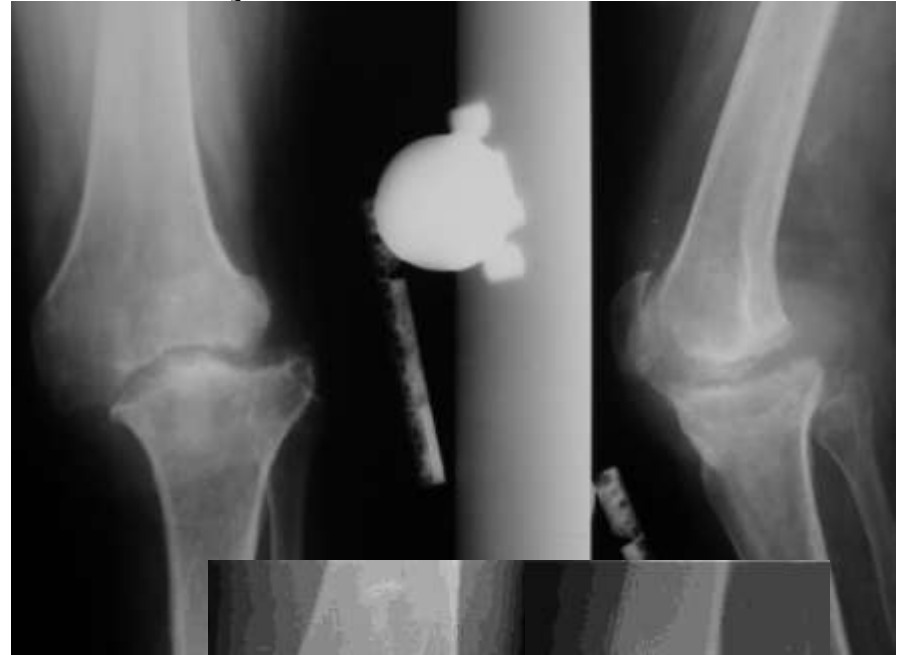
Замещение дефекта глубиной более 5 мм

Костным цементом с
армированием винтом

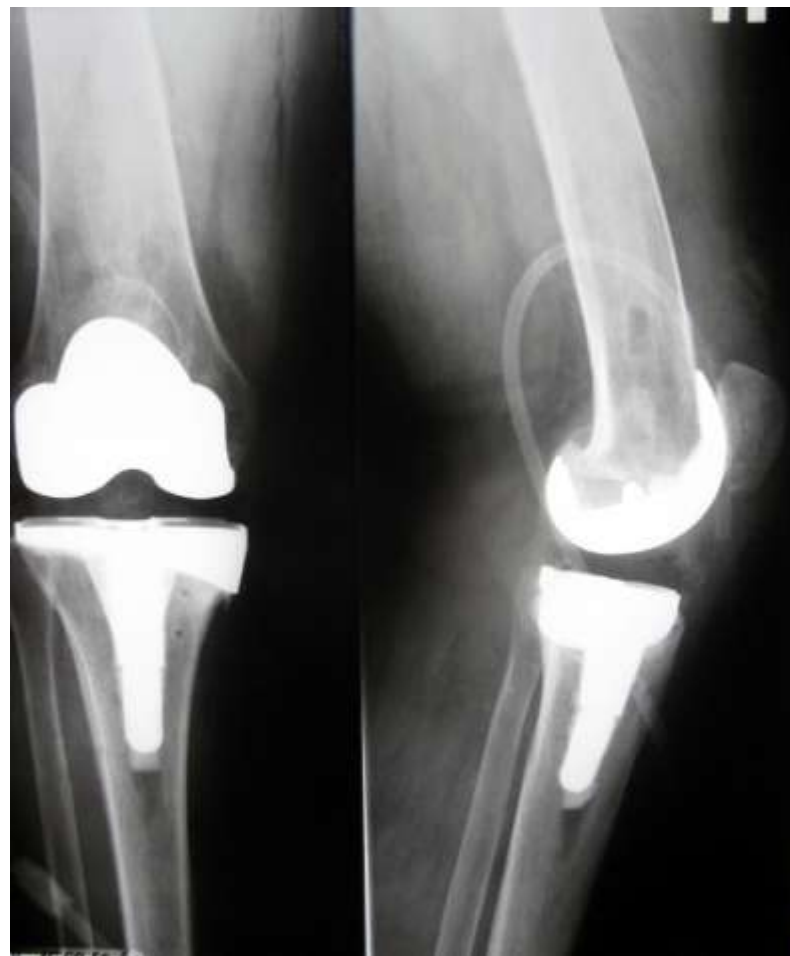
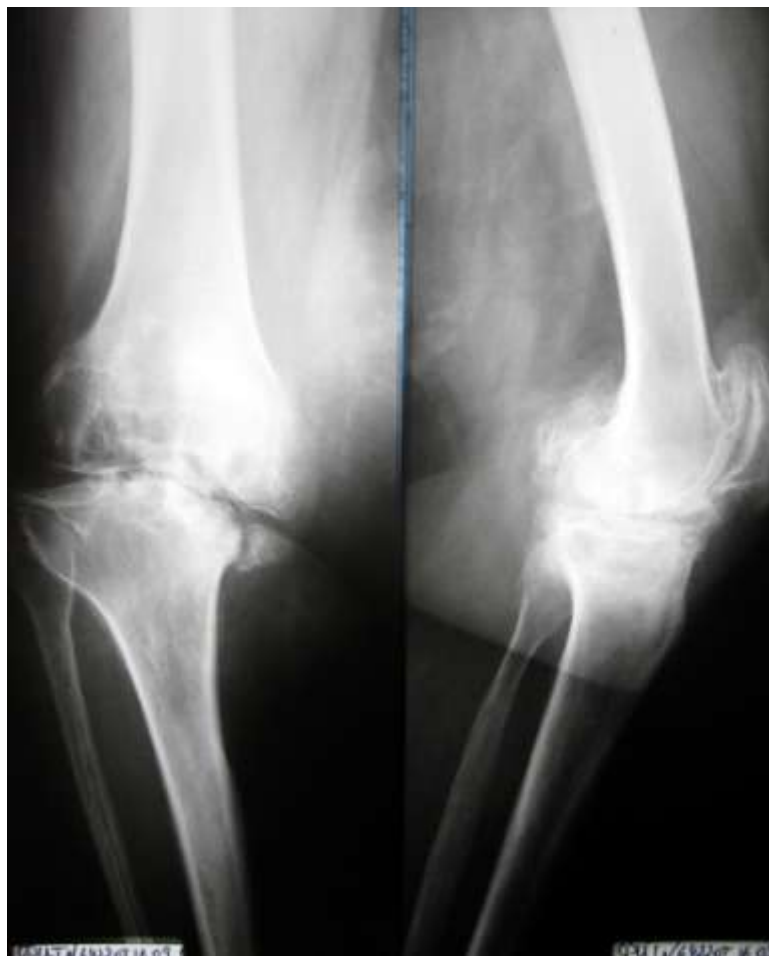
Замещение дефекта при помощи
костной ауто- или аллопластики



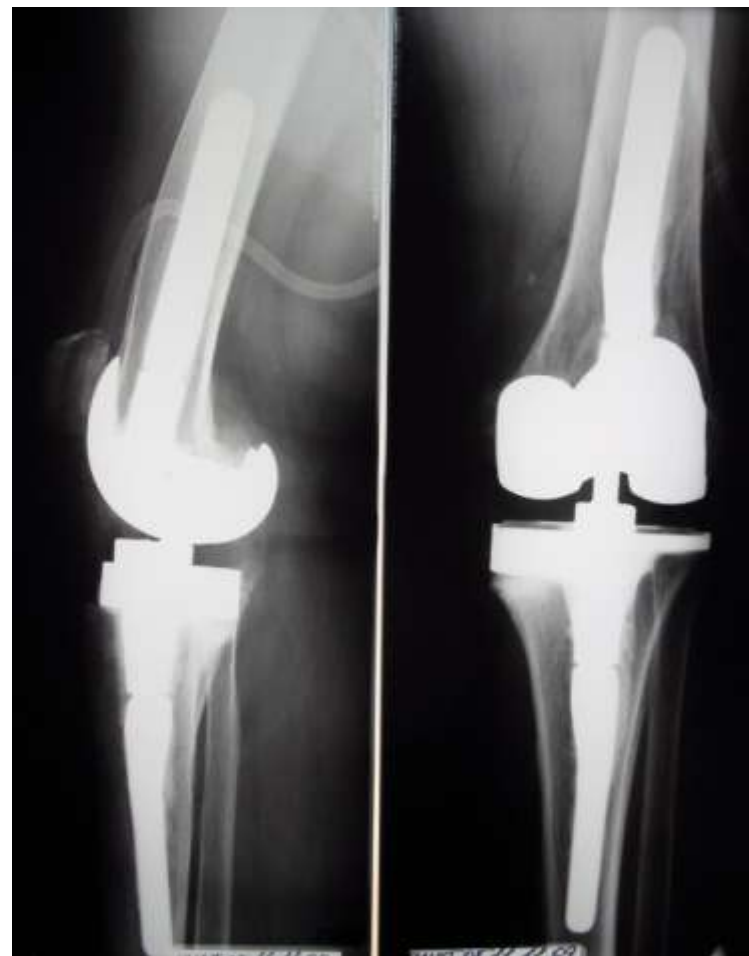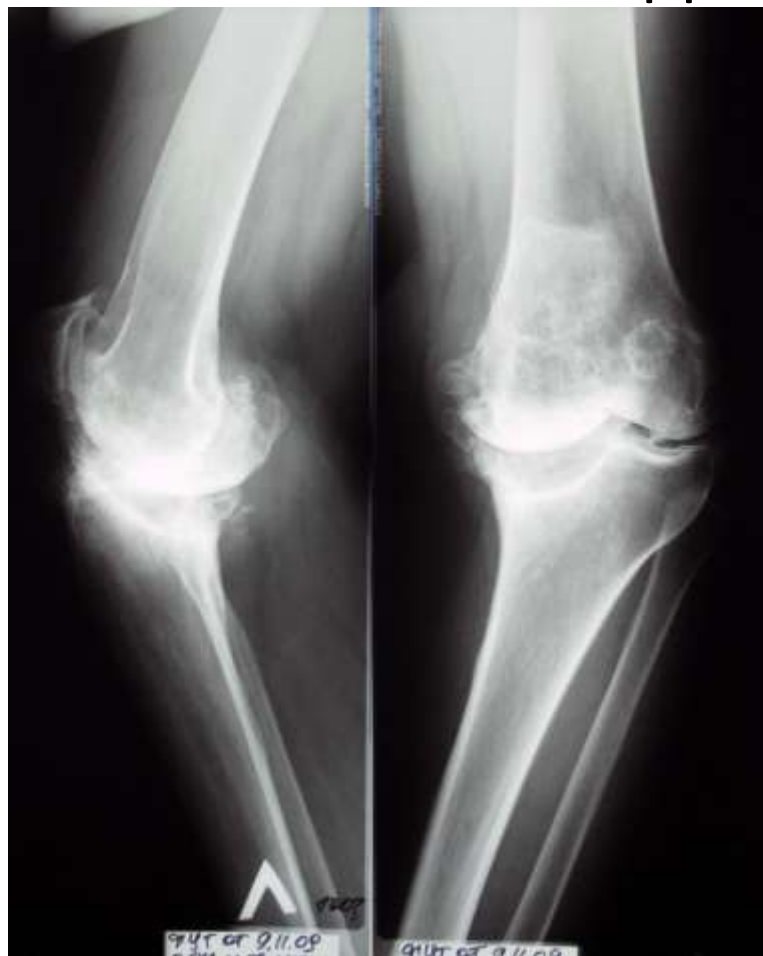Замещение дефекта глубиной более 5 мм

Замещение дефектов при помощи модульных блоков



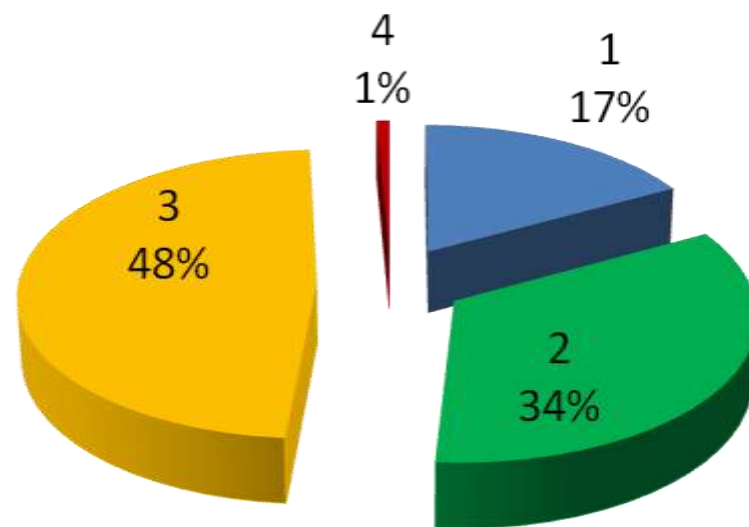
Замещение дефекта глубиной более 5 мм

Использование полусвязанных и связанных эндопротезов



Способы замещения дефектов мыщелков большеберцовой кости:

1. Костным цементом с армированием винтом
2. Костная ауто- и аллопластика
3. Использование модульных блоков
4. Использование связанных эндопротезов



Посттравматические деформации

Особенности

- Угловая и ротационная деформация бедра и голени
- Деформация костномозгового канала
- Наличие послеоперационных рубцов
- Наличие металлоконструкций
- Нестабильность вследствие повреждения связочного аппарата

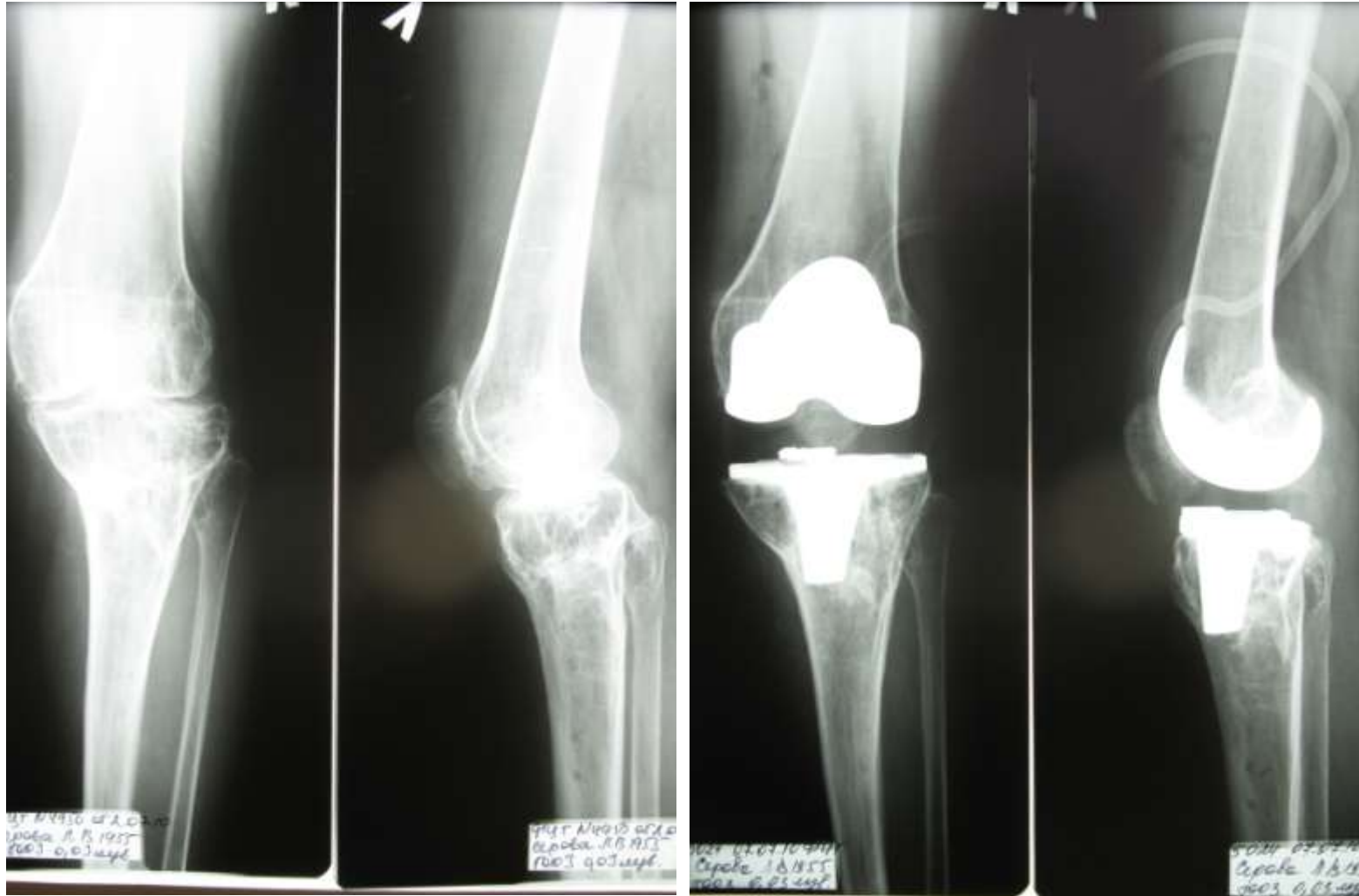Пути решения

- Использование навигационных систем
- Использование коротких внутрикостных направителей
- Доступ по старому послеоперационному рубцу
- Использование связанных и полусвязанных эндопротезов



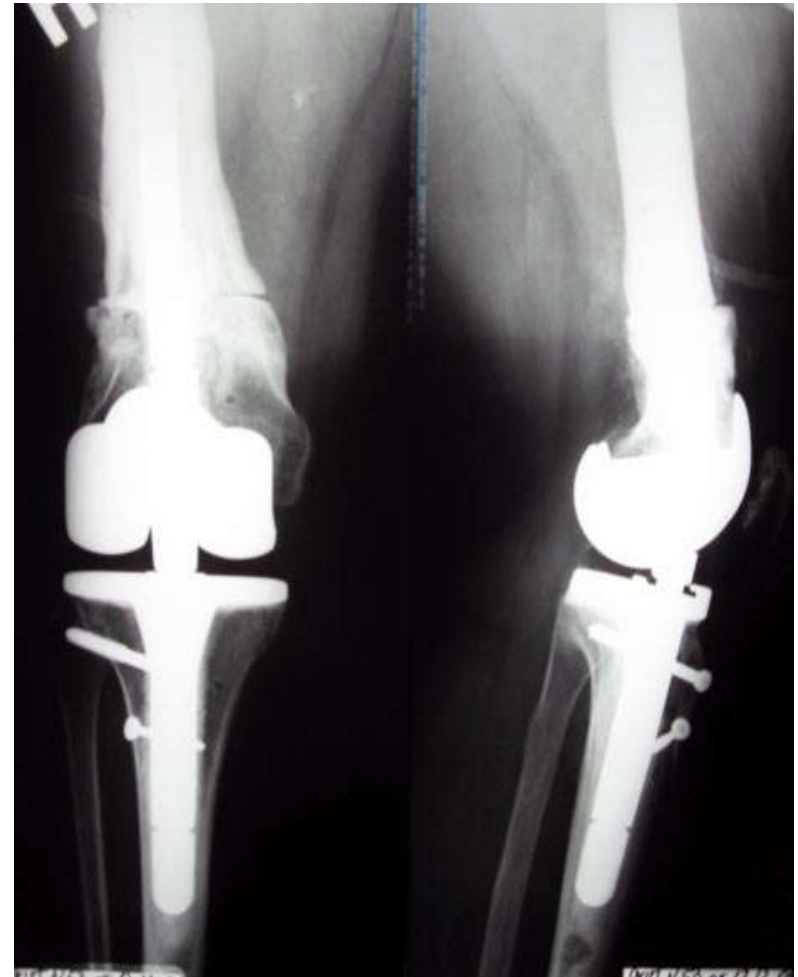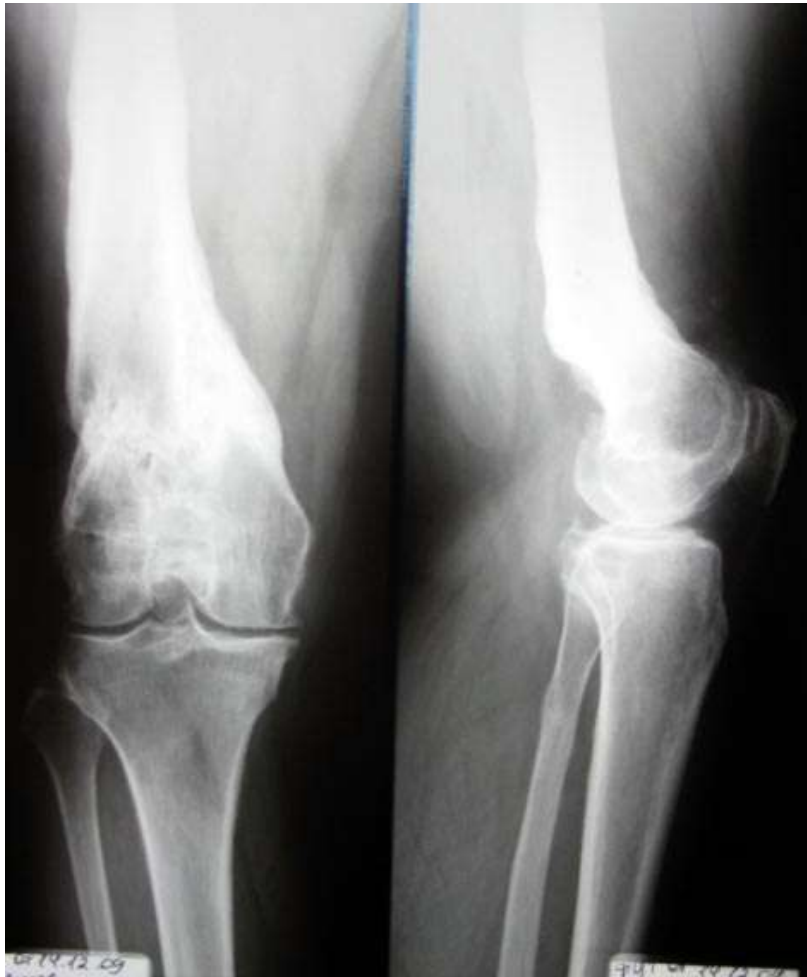Клинический пример

пациент С. 55 лет.



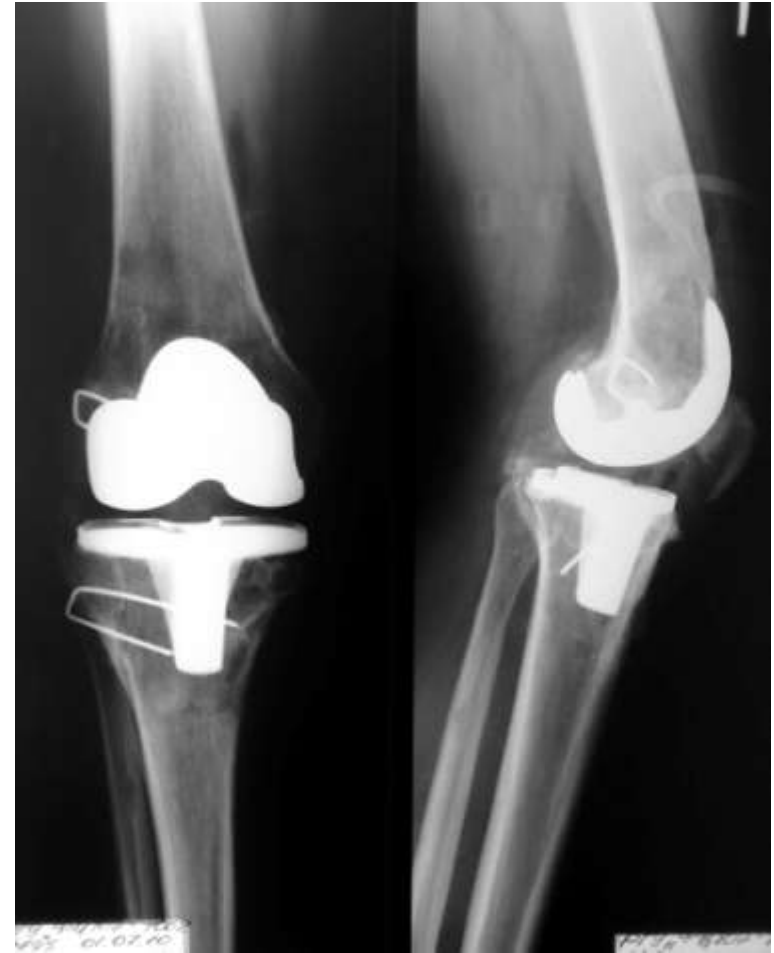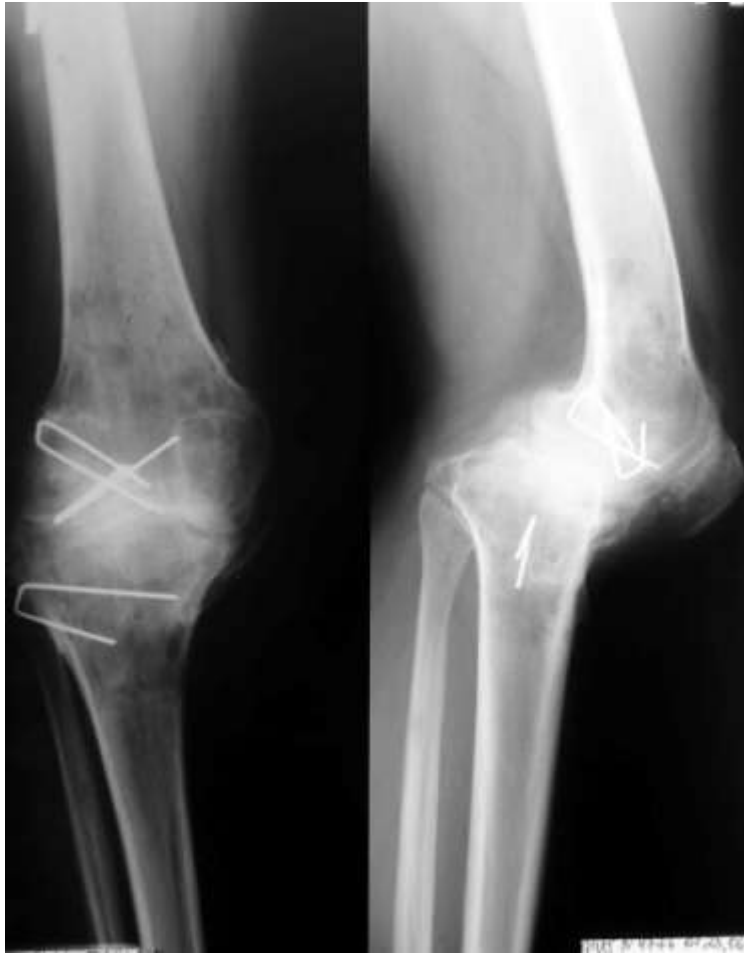Клинический пример

пациент К. 58 лет.



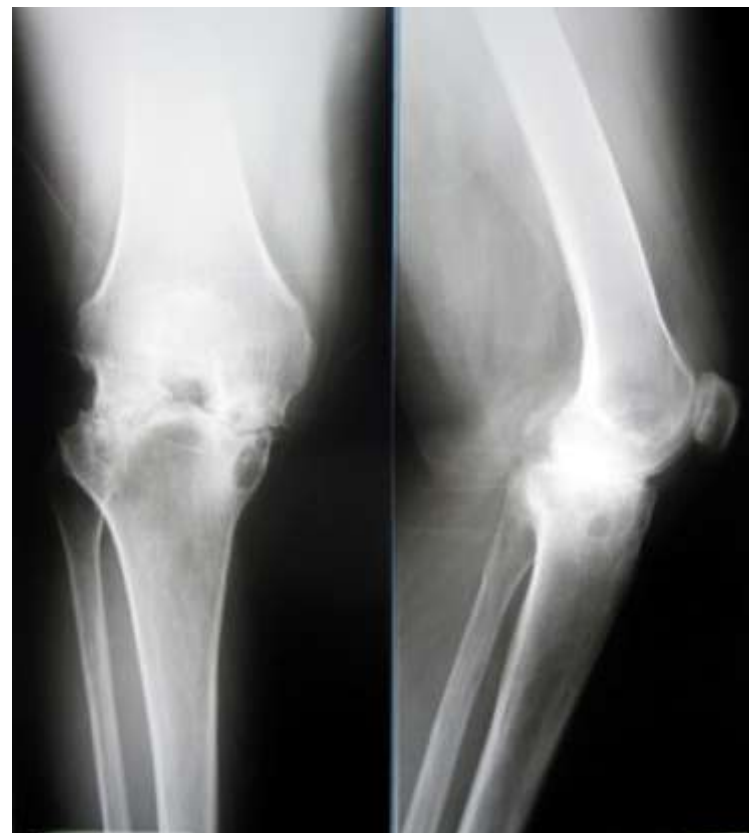Клинический пример

пациент Д. 48 лет.



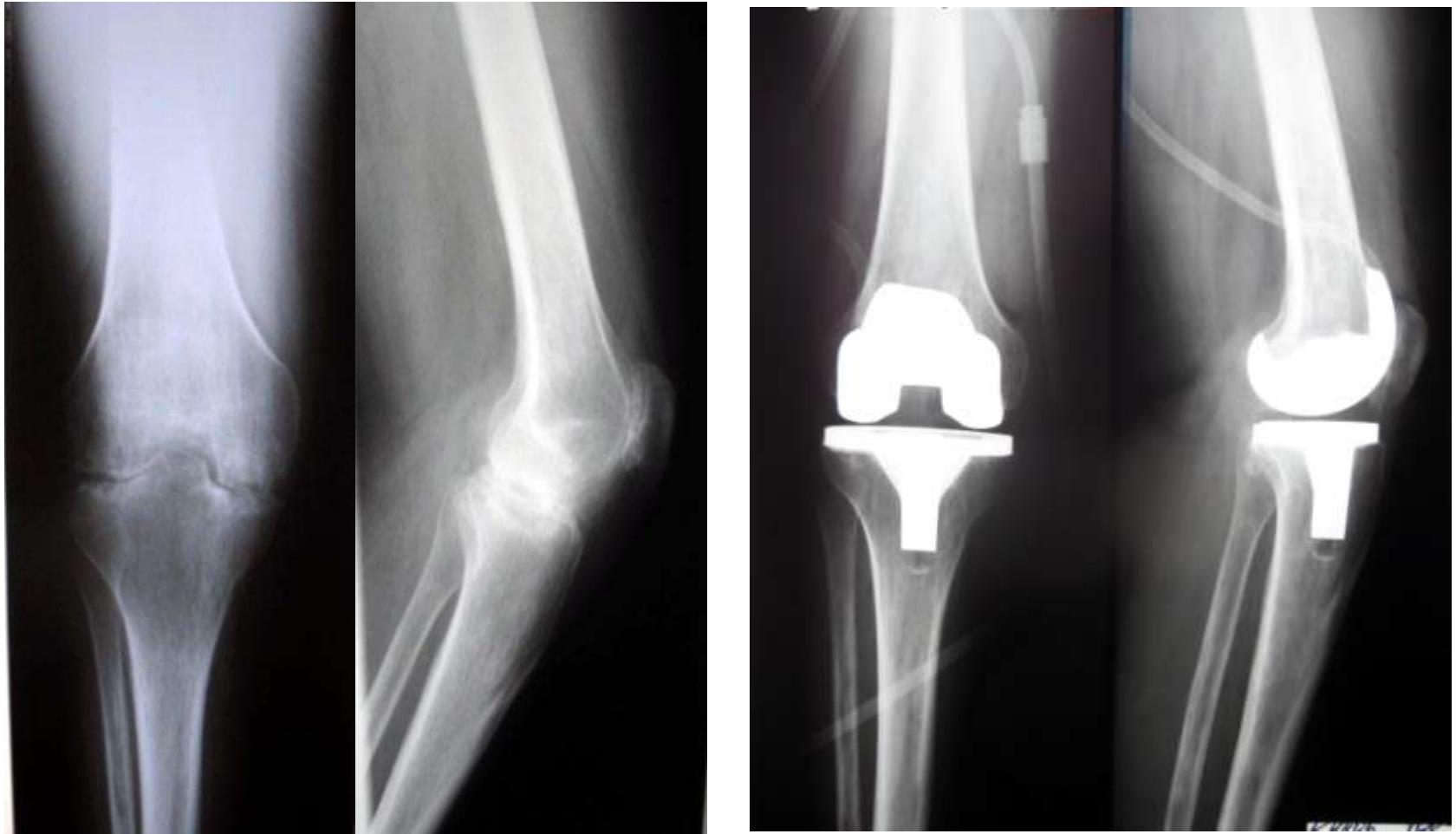
Деформации при системных поражениях (ревматоидный артрит) особенности

- Молодой возраст пациентов
- Выраженный остеопороз
- Множественные узурсы суставных поверхностей и наличие фиброзных сращения
- Разгибательный промежуток более компримирован



Клинический пример

пациент С. 48 лет



Деформации вследствие перенесённого воспалительного процесса

Особенности

- Значительный дефицит костной ткани
- Многоплоскостная деформация
- Наличие инфекции
- Наличие грубых «втянутых» послеоперационных рубцов
- Недостаточность связочного аппарата и разгибательного аппарата

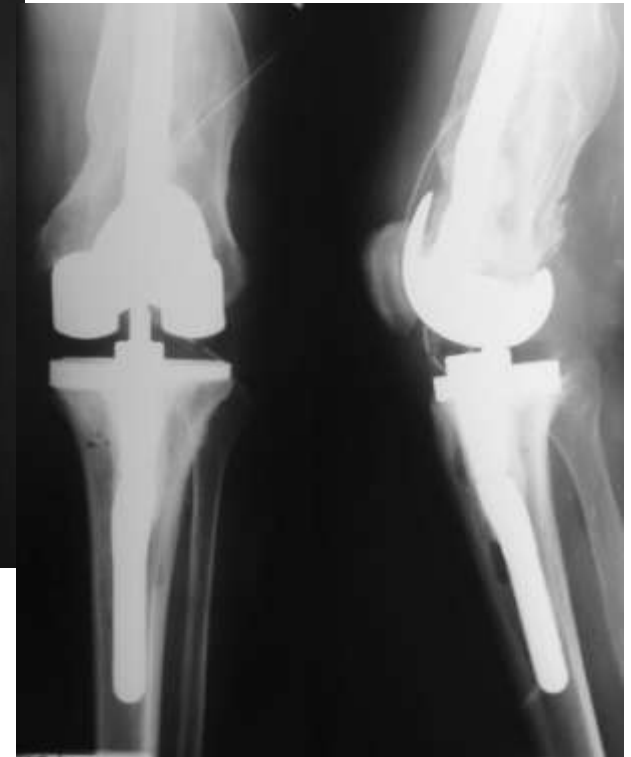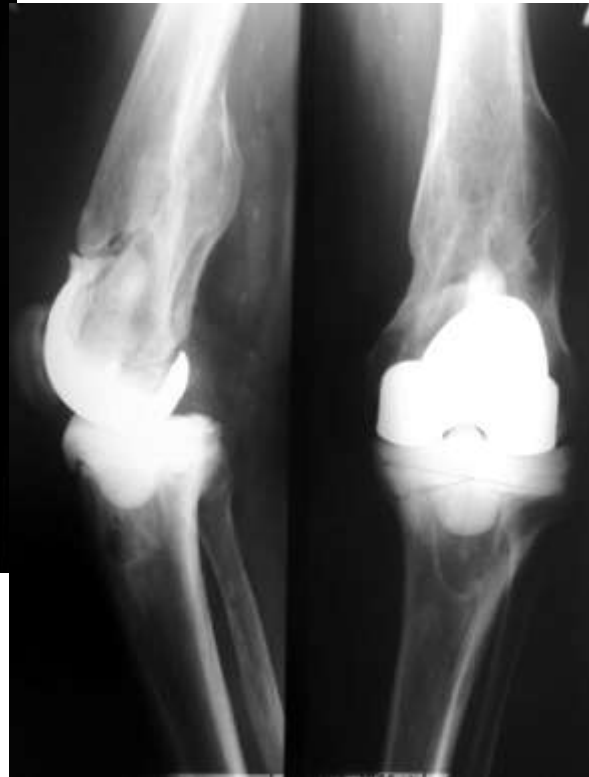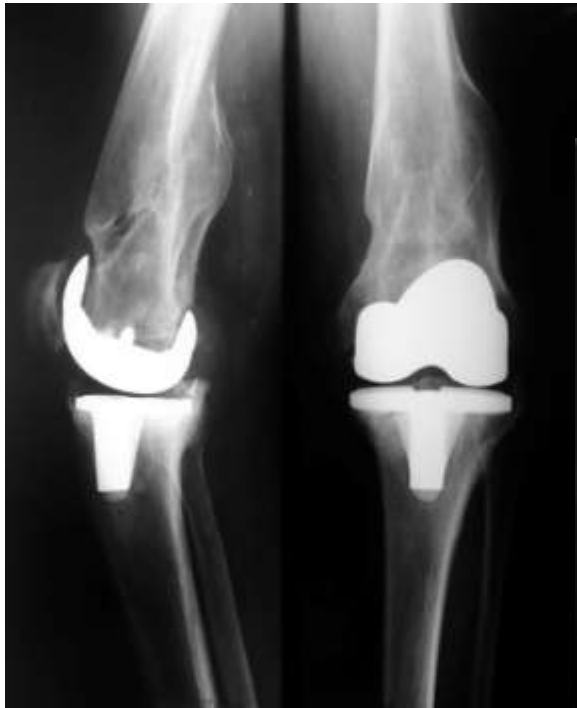Пути решения

- Использование замещающих блоков и клиньев
- Использование компьютерной навигации
- Многократное промывание операционной раны антисептиками, пульсалаж, ультразвуковая кавитация раны и использование костного цемента с антибиотиками, двухэтапные операции
- Тщательная мобилизация мягких тканей и предварительного использования кожной пластики
- Использование связанных и полусвязанных эндопротезов



Клинический пример

пациент А. 65 лет.



Благодарю за внимание

