



**Российский научно-исследовательский
институт травматологии и ортопедии
им. Р.Р.Вредена**



Тема доклада

СОВРЕМЕННЫЕ ПОДХОДЫ В ЛЕЧЕНИИ АСЕПТИЧЕСКОЙ НЕСТАБИЛЬНОСТИ ВЕРТЛУЖНОГО КОМПОНЕНТА ТОТАЛЬНОГО ЭНДОПРОТЕЗА ТАЗОБЕДРЕННОГО СУСТАВА

Р.М. Тихилов, Машков В.М., В.С. Сивков, Цыбин А.В.

**Санкт-Петербург
2007**

В РНИИТО им. Р.Р. Вредена ревизионные артропластики составляют ~10-12 %

- ПЕРЕЛОМЫ ШЕЙКИ БЕДРЕННО КОСТИ
- КОКСАРТРОЗЫ
-диспластический
-идиопатический
- РЕВМАТОИДНЫЙ АРТРИТ
- АСЕПТИЧЕСКИЙ НЕКРОЗ ГОЛОВКИ БЕДРЕННОЙ КОСТИ
- ОНКО

**ЭНДОПРОТЕЗИРОВАНИЕ
ТАЗОБЕДРЕННОГО
СУСТАВА**

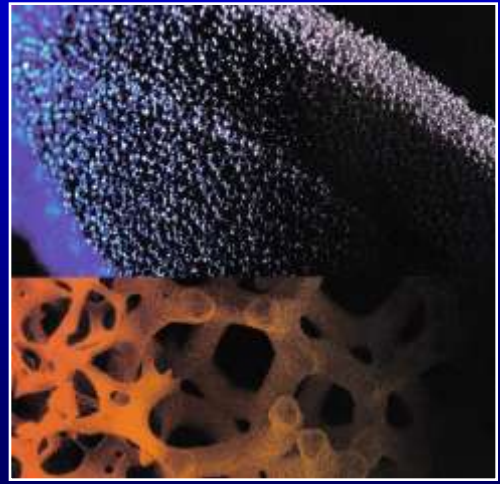
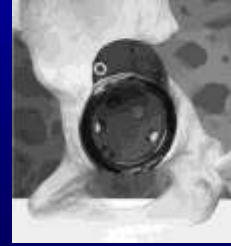**ВОССТАНОВЛЕНИЕ
ФУНКЦИИ
КУПИРОВАНИЕ
БОЛЕВОГО СИНДРОМА**

**УЛУЧШЕНИЕ КАЧЕСТВА
ЖИЗНИ ПАЦИЕНТОВ**

3, 5, 10, 15... ЛЕТ

АСЕПТИЧЕСКАЯ НЕСТАБИЛЬНОСТЬ
ВЕРТУЖНЫЙ КОМПОНЕНТ В 3 РАЗА ЧАЩЕ
(HERBERTS, 2003)

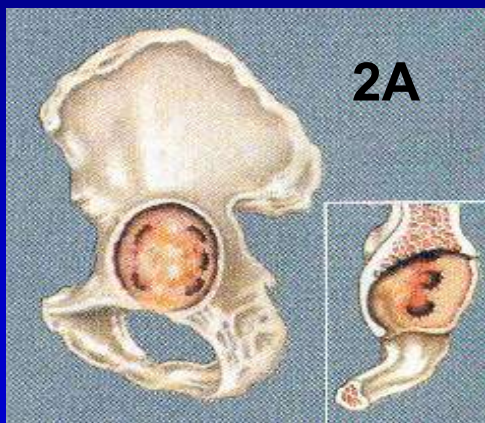
РЕВИЗИОННАЯ АРТРОПЛАСТИКА



Методики применяемые в РНИИТО им. Р.Р. Вредена при проведении ревизионной ацетабулопластики

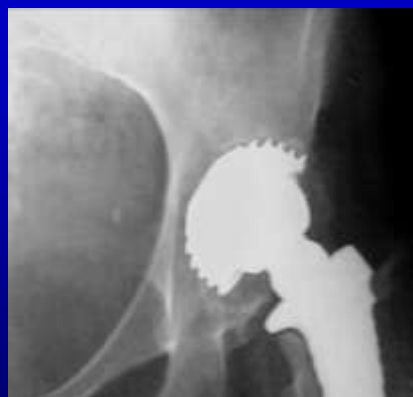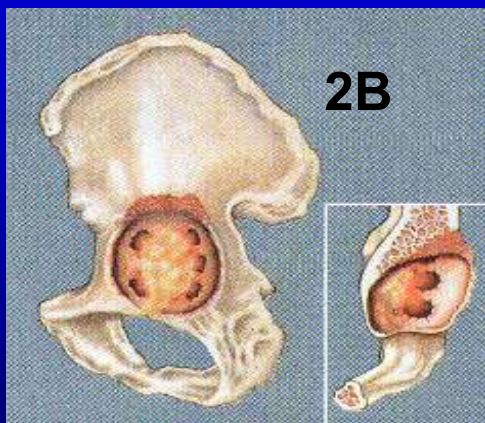- ✓ При предоперационном планировании применяем классификацию *W.G. Paprosky*
- ✓ При сохранности ацетабулярного кольца предпочтение отдаётся установке компонентов «*press-fit*» фиксации
- ✓ При значительном дефиците костной ткани установка АПК
- ✓ Замещение дефектов вертлужной впадины производится костными аллотрансплантатами (костная крошка, чипсы, монолитные трансплантаты)
- ✓ Применение новых высокотехнологичных решений (танталовые блоки, ТМ сир)

2А, 2В типы дефектов вертлужной впадины по классификации W.G. Paprosky

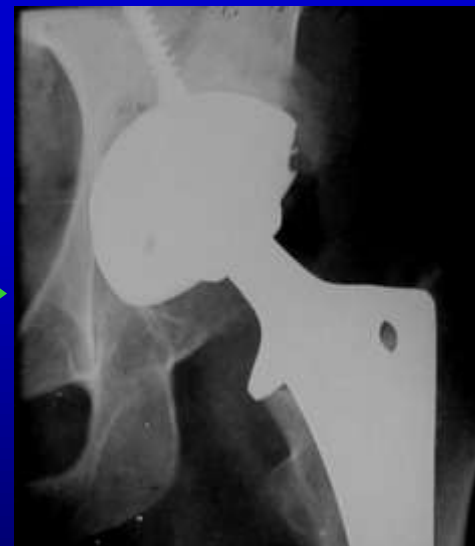

✓ Установка компонента press-fit фиксации

✓ Мелкие дефекты вертлужной впадины заполняют костной стружкой

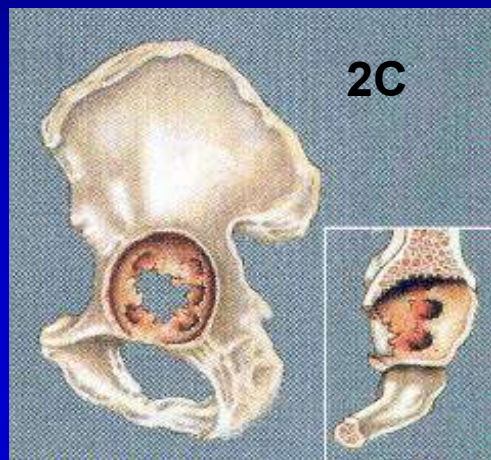


До операции

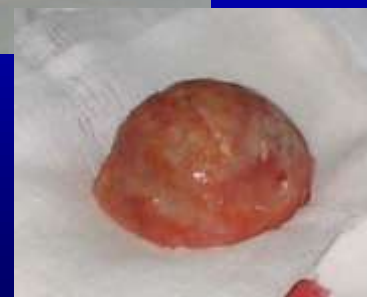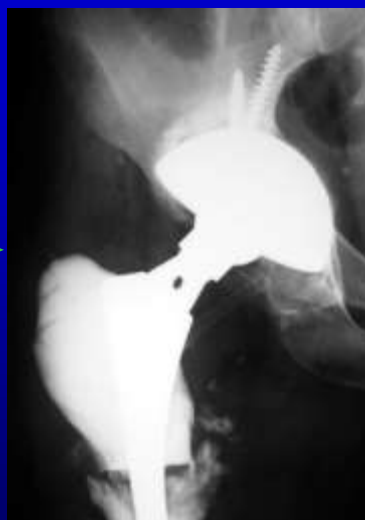

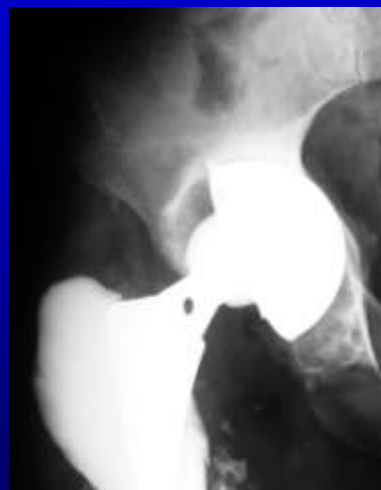

4 года 8 мес. после операции

2C тип дефекта вертлужной впадины по классификации W.G. Paprosky (protrusio acetabuli)



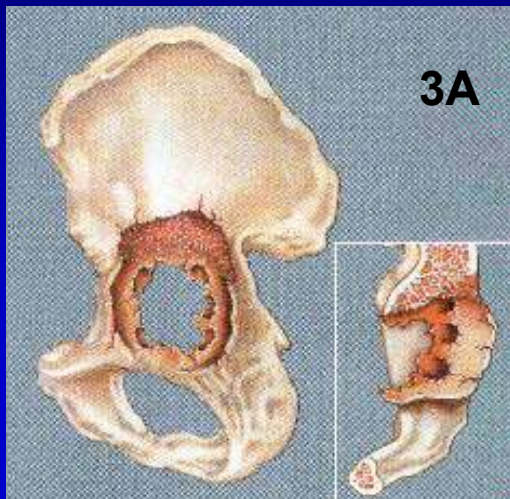
- ✓ Установка компонента press-fit фиксации
- ✓ Костная пластика центрального дефекта вертлужной впадины
- ✓ Получен патент №2309688



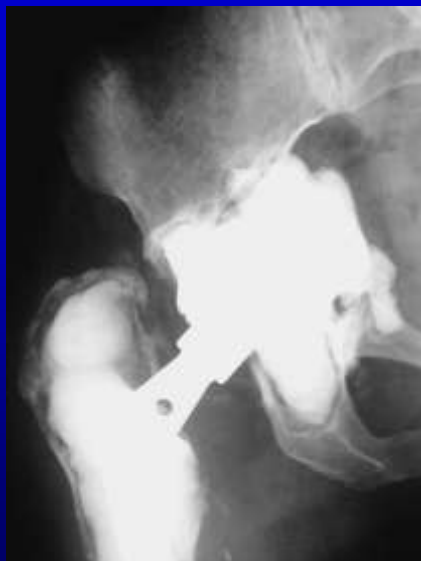
До операции

3 года 2 мес. после операции

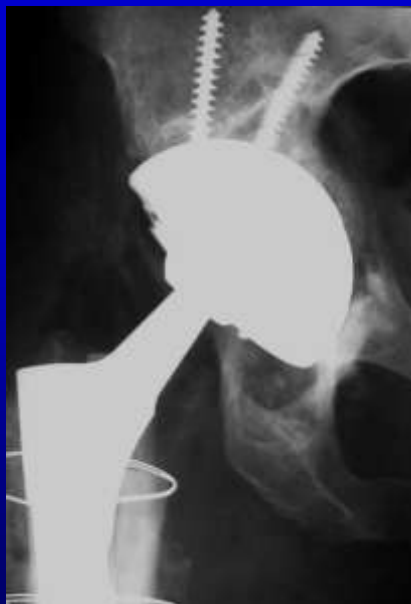3A тип дефекта вертлужной впадины по классификации W.G. Paprosky



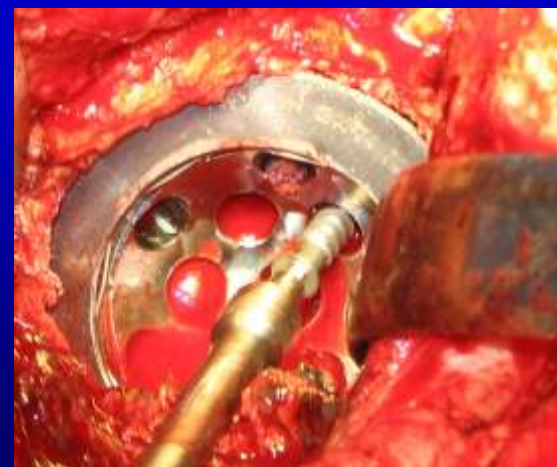- ✓ Установка компонента press-fit фиксации (Jumbo cup)
- ✓ Замещение дефектов вертлужной впадины костными трансплантатами



До операции

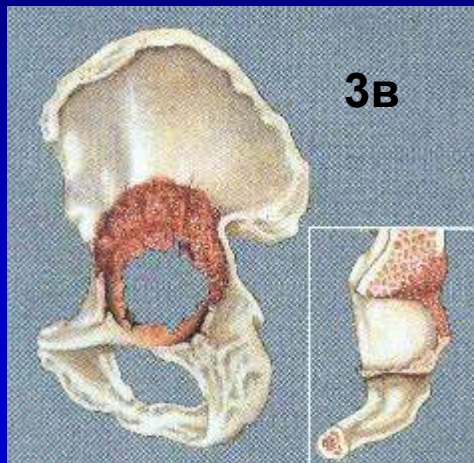


4 года 1 мес. после операции



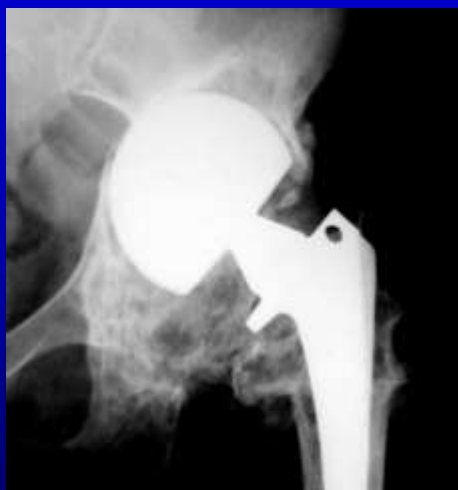Во время операции

3B тип дефекта вертлужной впадины по классификации W.G. Paprosky

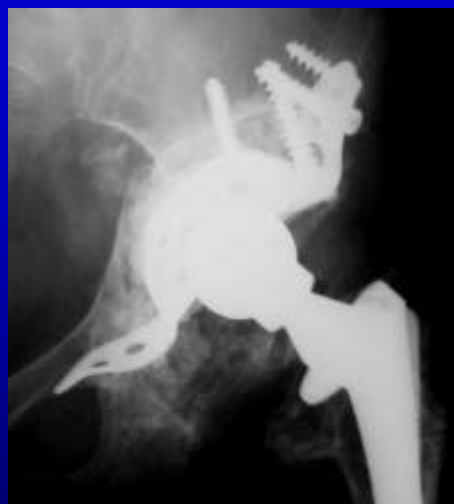

✓ Установка АК

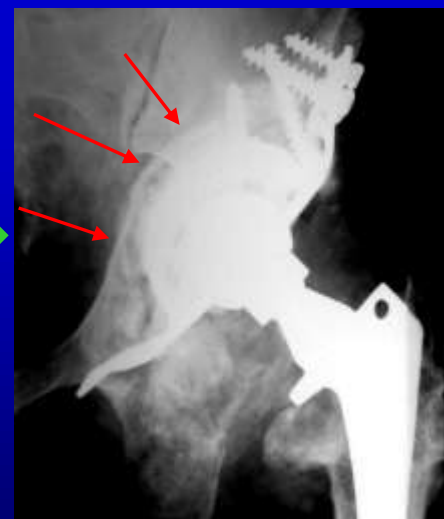✓ Костная пластика дефектов вертлужной впадины массивными аллотрансплантатами



До операции

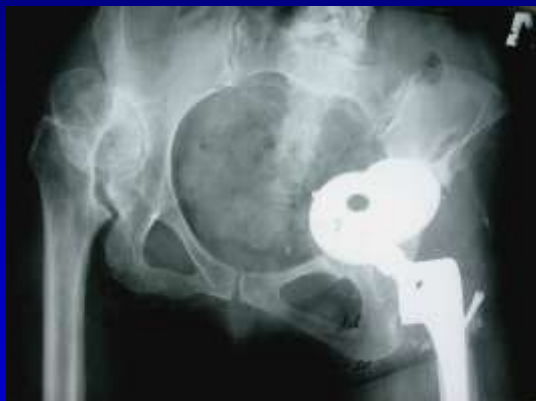

После операции

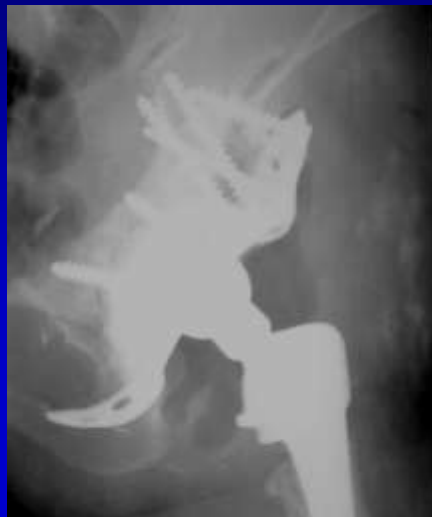

3 года 2 месяца

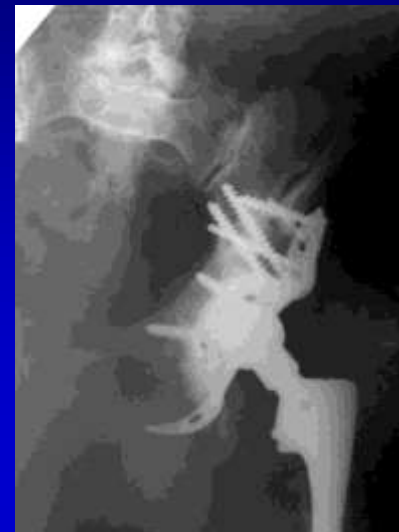3B тип дефекта вертлужной впадины по классификации W.G. Paprosky



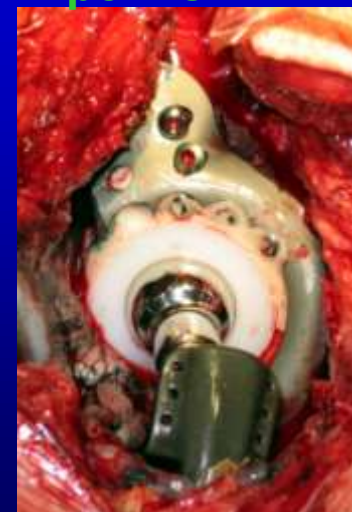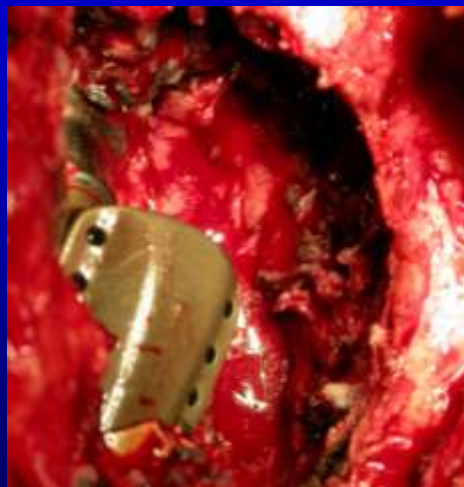
До операции



После ревизии



1 год и 8 мес. после ревизии



Интраоперационные фотографии

АЛГОРИТМ ВЫБОРА ХИРУРГИЧЕСКОЙ ТАКТИКИ У ПАЦИЕНТОВ С АСЕПТИЧЕСКОЙ НЕСТАБИЛЬНОСТЬЮ ВЕРТЛУЖНОГО КОМПОНЕНТА ЭНДОПРОТЕЗА ТАЗОБЕДРЕННОГО СУСТАВА

Определение типа дефекта вертлужной впадины по классификации W.G. Paprosky (1986)



I, II A тип
 $S > 90\%$

II B тип

$S > 75\%$

ВОЗМОЖНО ИСПОЛЬЗОВАНИЕ
АУТОКОСТНОЙ СТРУЖКИ

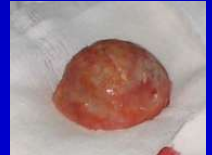II C тип



$S > 65\%$



$S < 65\%$



III A тип

$S > 65\%$



$S < 65\%$



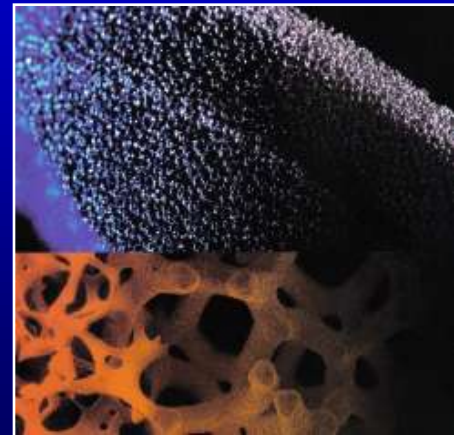
III B тип

Массивные костные трансплантаты

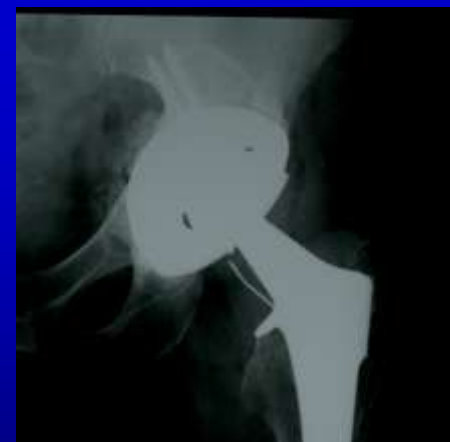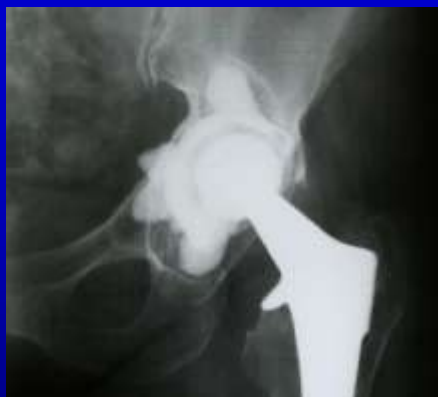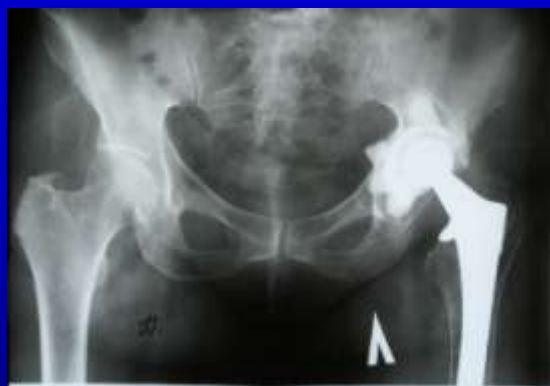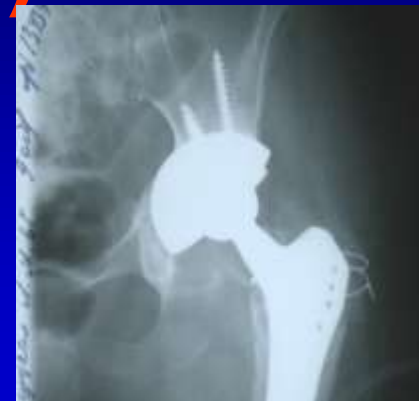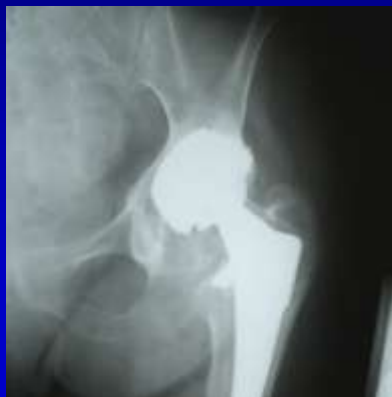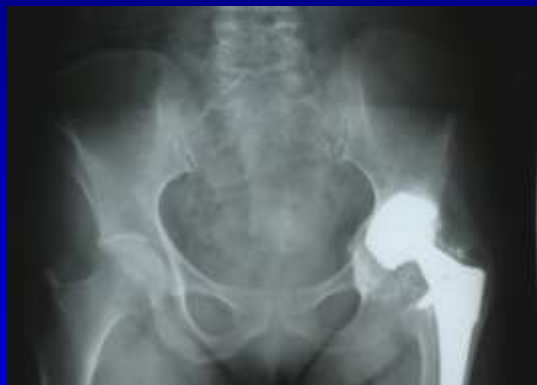Применение новых технологий в РНИИТО им. Р.Р.Вредена



- Trabecular metal cup
- Augments
- Удобство установки
- Альтернатива костной пластике
- Возможно заполнение дефектов любых размеров и локализации



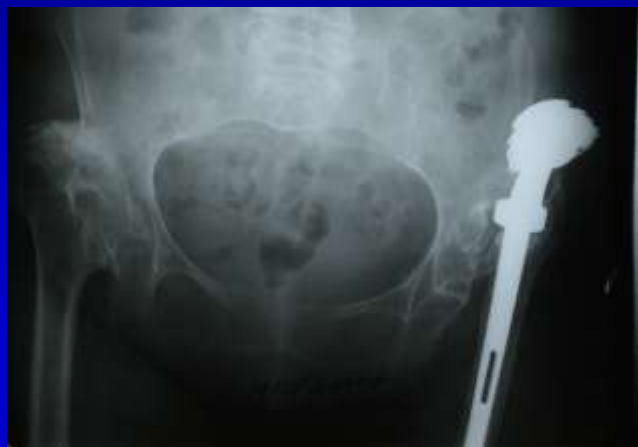Применение новых технологий в РНИИТО им. Р.Р.Вредена (ТМТ)



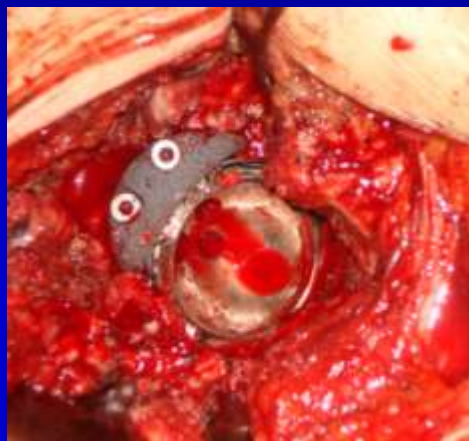До операции

После операции

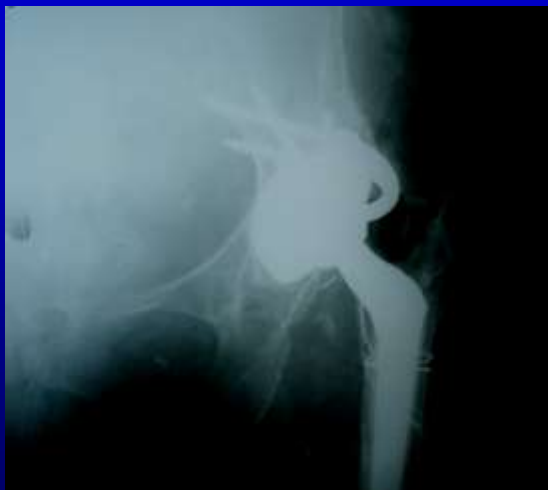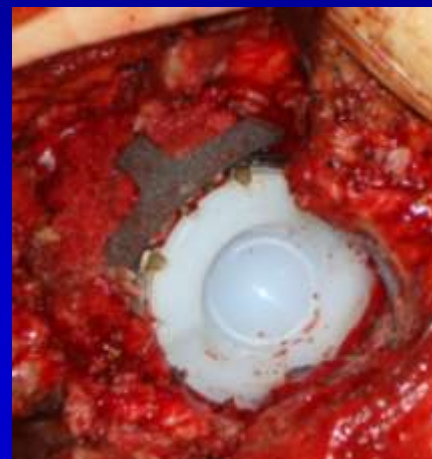Применение новых технологий в РНИИТО им. Р.Р.Вредена (ТМТ)



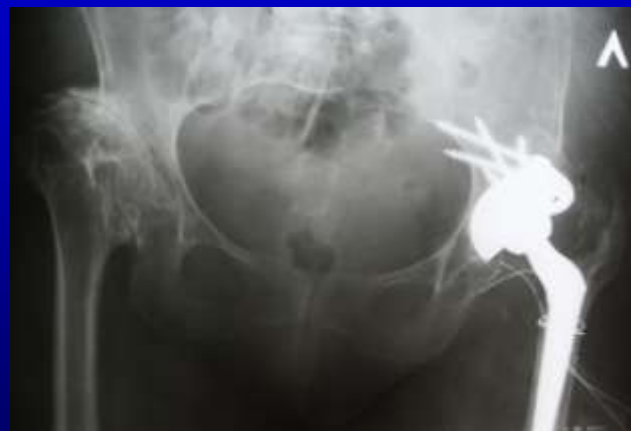До операции



Интраоперационно



После операции



СПАСИБО ЗА ВНИМАНИЕ !

