

Военно-Медицинская Академия им. С.М.Кирова



Федеральное Государственное Учреждение
**Российский научно-исследовательский
институт травматологии и ортопедии**
им. Р.Р.Вредена

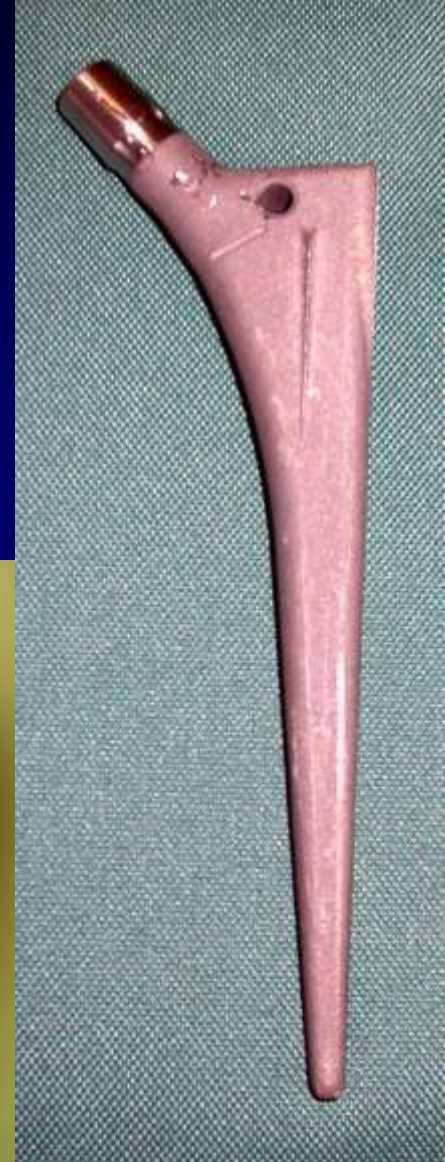


**Отдаленные результаты применения
клиновидной ножки VerSys ET при первичном
эндопротезировании тазобедренного сустава**

***Тихилов Р.М., Шаповалов В.М., Аверкиев В.А.,
Артюх В.А., Шубняков И.И.***

VerSys Enhanced Taper

- ❖ Форма триклина с боковыми «плавниками»
- ❖ титановый сплав Ti6Al4V
- ❖ шероховатость поверхности 1035 микрон
- ❖ шеечно-диафизарный угол 135°
- ❖ конус для фиксации головки эндопротеза 12/14 мм - $5^\circ 40'$
- ❖ 9 типоразмеров



Основные особенности

- ❖ достигается первичная проксимальная фиксация до границы с кортикальной костью
- ❖ равномерное распределение нагрузки на проксимальный отдел бедренной кости
- ❖ простота установки
- ❖ хорошая фиксация в клиновидных и воронкообразных каналах
- ❖ возможное повреждение мышц в связи с необходимостью латерализации
- ❖ разница между рашпилем и протезом 5 мм
- ❖ Необходимость сохранения губчатой кости передней и задней стенок для профилактики трещин

Материал и методы исследования

- ❖ **Сроки выполнения операции (2001-2004 годы)**
- ❖ **111 пациентов**
(76 мужчин (58,5%), 54 женщины (41,5%))
- ❖ **130 операций**
- ❖ **Средний возраст $49,5 \pm 11,5$ лет**
- ❖ **Количество больных до 50 лет – 68 (52,3%)**
- ❖ **Количество больных старше 50 лет – 62 (47,7%)**

Характеристика группы

Изученные данные		VerSys ET (n=130)
Сторона	Правый	61 (46,9%)
	Левый	69 (43,1%)
Индекс массы тела	Среднее значение	27,0±5,1
	Нормальный (20-24,5)	21 (16,2%)
	Избыточный (≥24,5)	109 (83,8%)
Класс активности (по Charnley, 1979)	Класс А	101
	Класс В	24
	Класс С	5
Наличие остеопороза	Есть	31 (23,8%)
	Нет	99 (76,2%)
Тип костномозгового канала	Клиновидный	86 (66,1%)
	Ворокообразный	35 (27%)
	Цилиндрический	9 (6,9%)
Показания к операции	Дегенеративно-дистрофическое заболевание ТБС	59 (45,3%)
	Диспластический коксартроз	44 (33,8%)
	Посттравматический коксартроз	18 (13,8%)
	Другие заболевания ТБС	9 (6,8%)

Материал и методы исследования

- ❖ Во всех случаях вмешательство выполнялось с использованием доступа Hardinge
- ❖ Бесцементная фиксация обоих компонентов 129 случаев (99,2%)
- ❖ Антигибридная фиксация (VerSys ET + кольцо Мюллера) 1 случай (0,8%)
- ❖ Эпидуральная анестезия 115 операций (88,5%); ЭТН - 16 (11,5%)

Материал и методы исследования

- ❖ Клиническая эффективность – шкалы Harris и SF-36
- ❖ Наличие остеопороза – методика Barnett-Nordin
- ❖ Тип костномозгового канала – индекс Dorr
- ❖ Анализ положения ножки относительно оси бедренной кости
(варус – отклонение кнутри на 3° , вальгус – отклонение кнаружи на 3°)
- ❖ Степень заполнения костномозгового канала измеряли на трех уровнях:
 - ❖ уровень А – на высоте опилов шейки бедренной кости
 - ❖ уровень В – у середины ножки
 - ❖ уровень С – на 1 см выше кончика ножки) [Kobayashi S.1994]

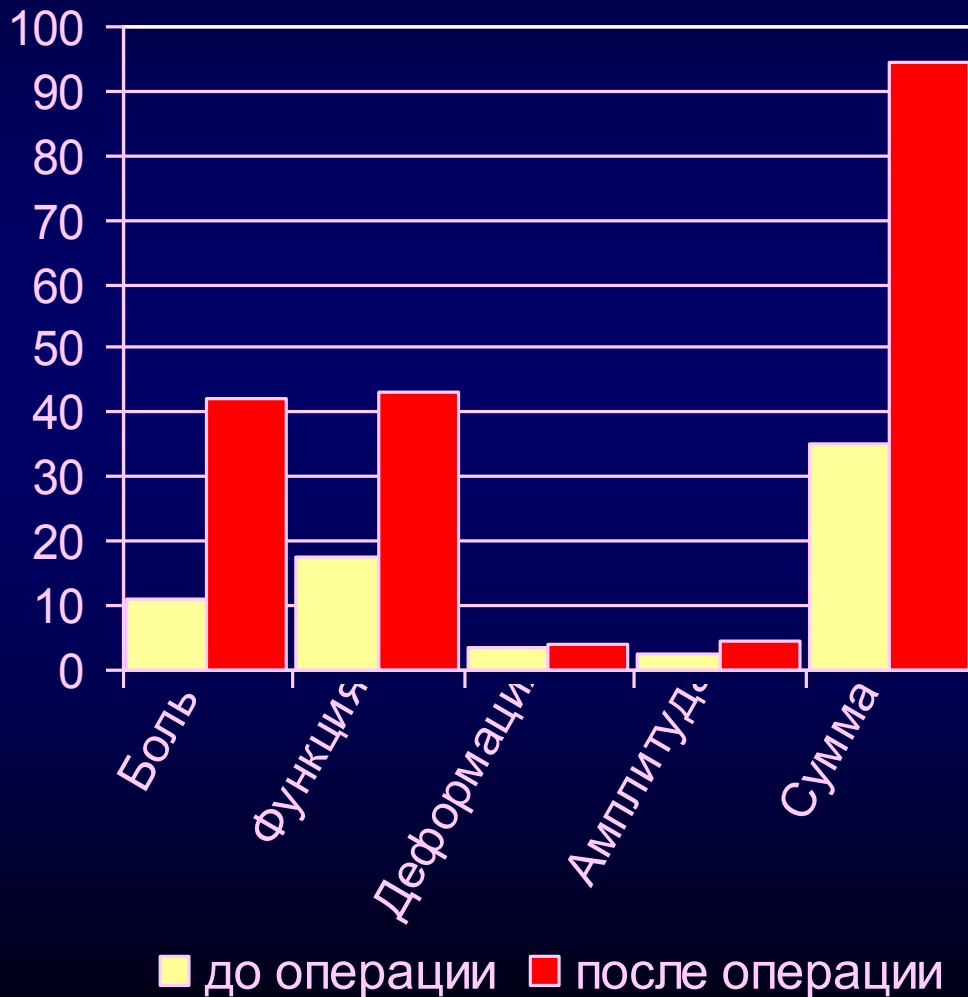
Материал и методы исследования

- ❖ Оседание ножки учитывали при изменении ее положения на 5мм и более [Delaunay С.1996.]
- ❖ Изучение линий рентгенологического просветления и участков остеолиза в зонах T.Gruen (1979)
- ❖ Адаптационное ремоделирование проксимального отдела бедренной кости («stress shielding») оценивали по методике С.Engl (1987)
- ❖ Величину и протяженность гетеротопических оссификатов изучали в соответствии с классификацией A.F.Brooker (1973)
- ❖ Тип перипротезного перелома определяли в соответствии с классификацией Duncan С.P. и Masri В.А. (1995)

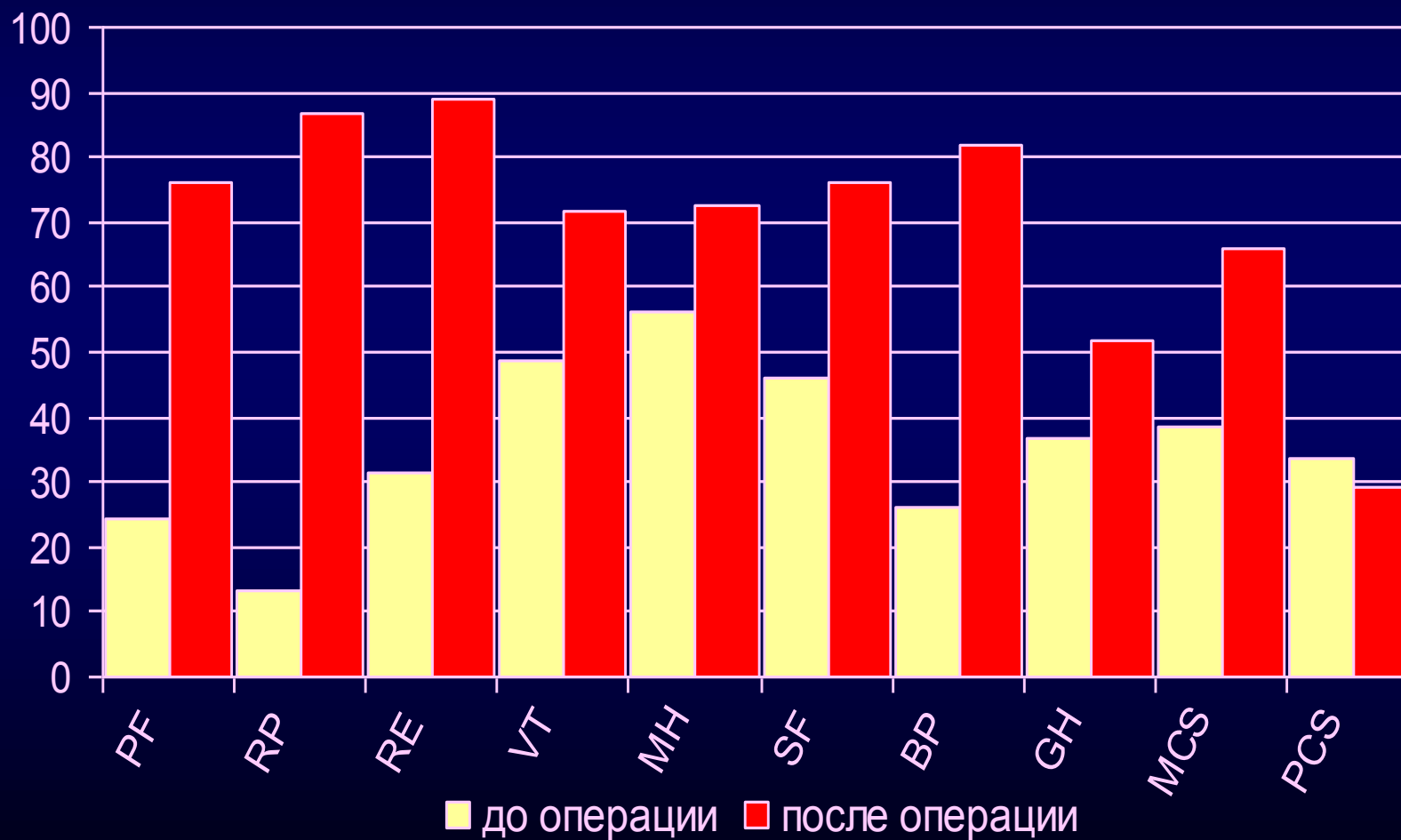
Результаты исследования

- ❖ Сроки наблюдения от 5 до 8 лет (в среднем $6,3 \pm 1,07$)
- ❖ Изучены результаты 120 (92,3%) операций (103 больных) - 2 (1,6%) больных умерли, исходы 10 (8,3%) операций не установлены
- ❖ Длительность госпитализации составила $33,1 \pm 12,7$ дней
- ❖ Время операции - 125 ± 37 мин.
- ❖ Общая кровопотеря – 1487 ± 320 мл (интраоперационная – 702 ± 249 , дренажная – 785 ± 392)

Результаты изучения клинического состояния больных по шкале Harris до и после операции



Характеристика качества жизни больных по шкале SF-36 до и после операции

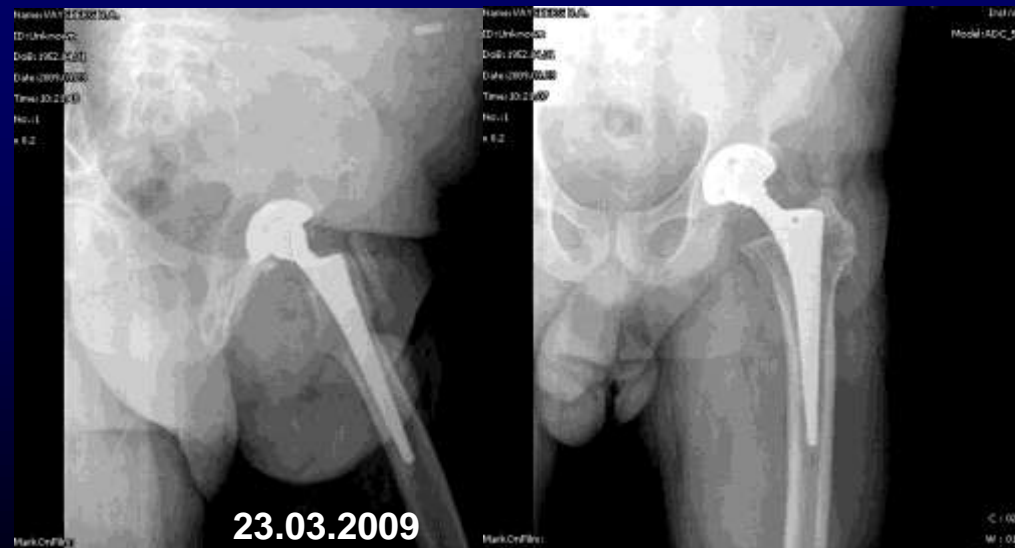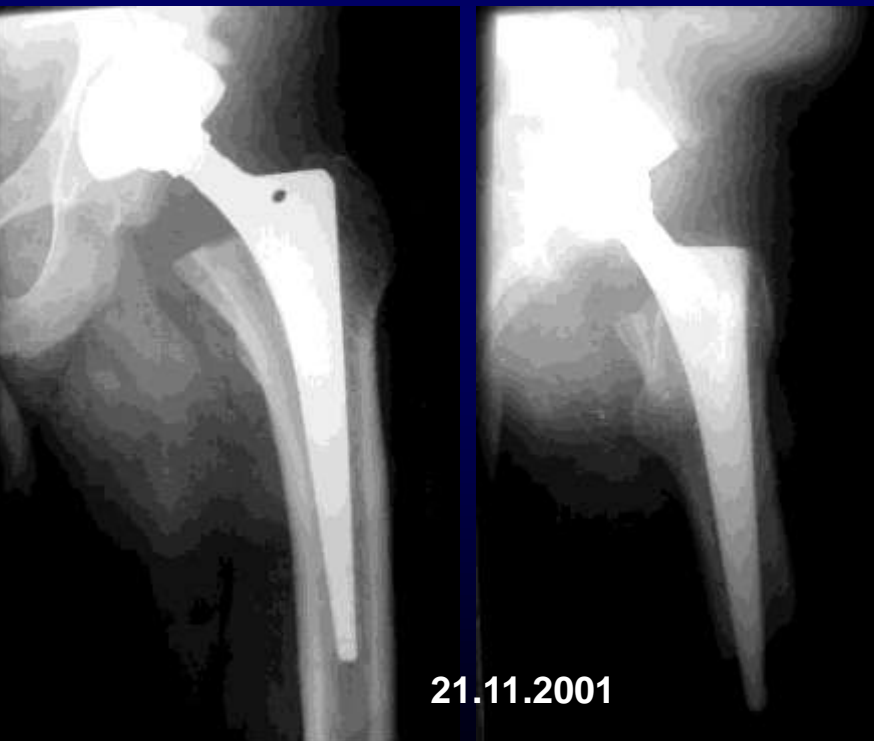


Оценка оседания ножки

- ❖ Миграция бедренного компонента в дистальном направлении выявлена у 61 пациента (50,8%)
- ❖ Оседание от 1 до 4 мм в 48 (40%) наблюдениях (среднее значение составило $1,9 \pm 0,7$ мм)
- ❖ Оседание более 5 мм выявлено у 13 (10,8%) пациентов (среднее значение составило $9,2 \pm 6,9$)
- ❖ Оседание конструкций развивалось в сроки $18,3 \pm 3,7$ месяцев после операции и в дальнейшем не прогрессировало

Изменение положения во фронтальной плоскости

❖ Нейтральное положение – 91 (75,8%)

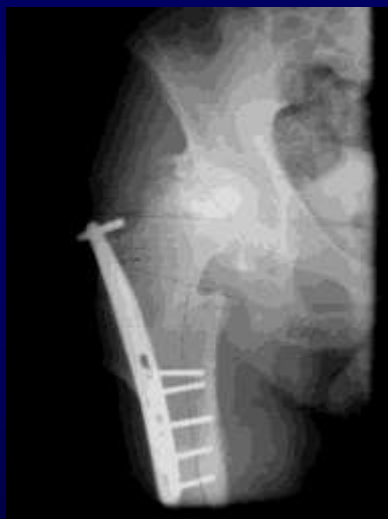

Изменение положения во фронтальной плоскости

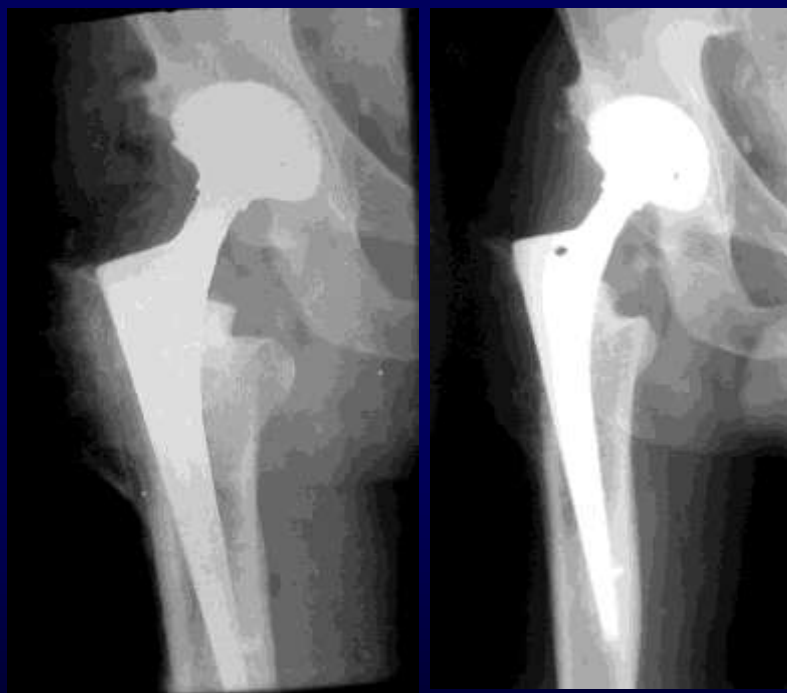
❖ Варусное положение – 14 (12,1%)

Изменение положения во фронтальной плоскости

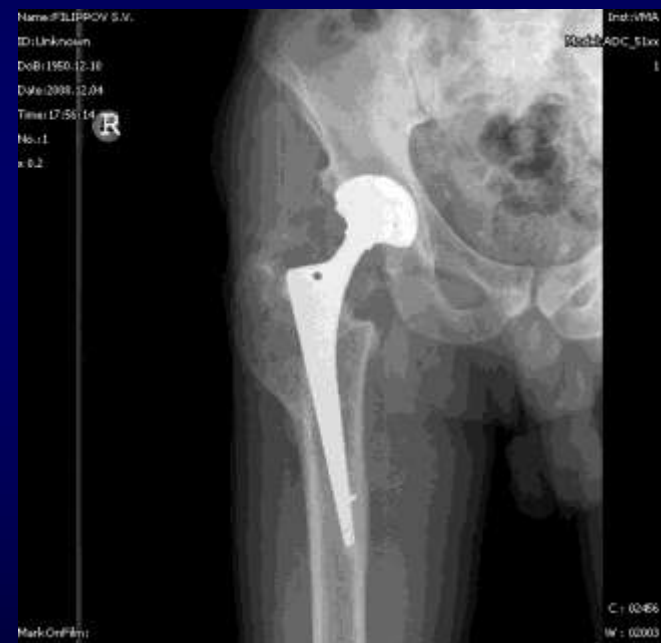❖ Вальгусное положение – 7 (6,8%)



До операции



После операции



Через 9 лет

Адаптационное ремоделирование бедренной кости («stress-shielding»)

отмечалось в 115 (95,8%) случаях:

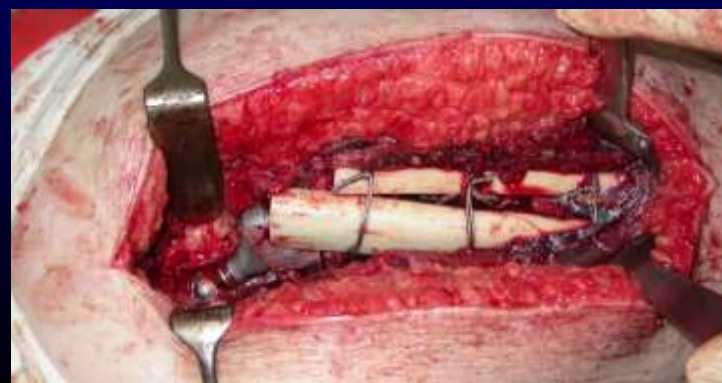
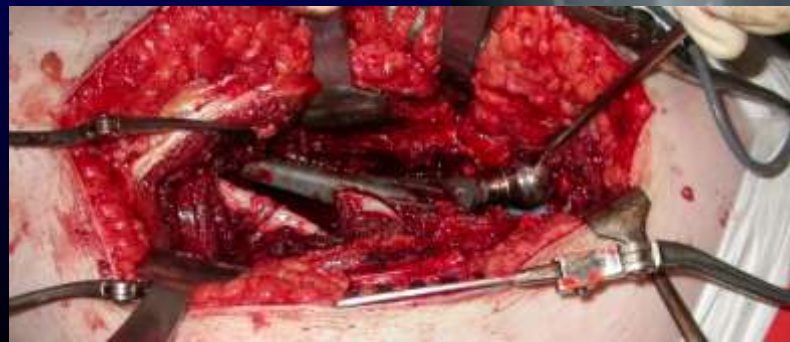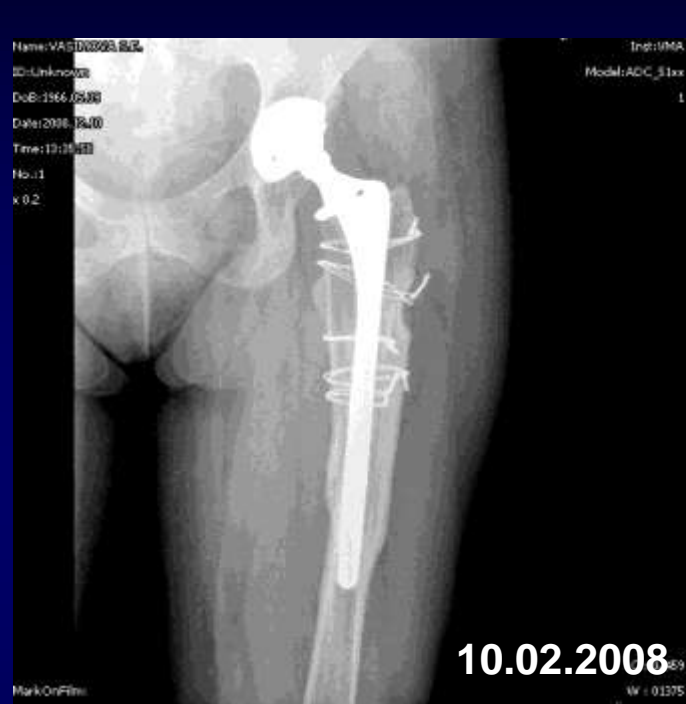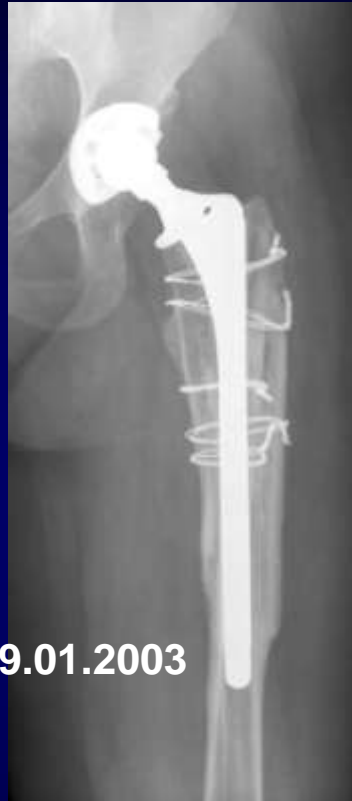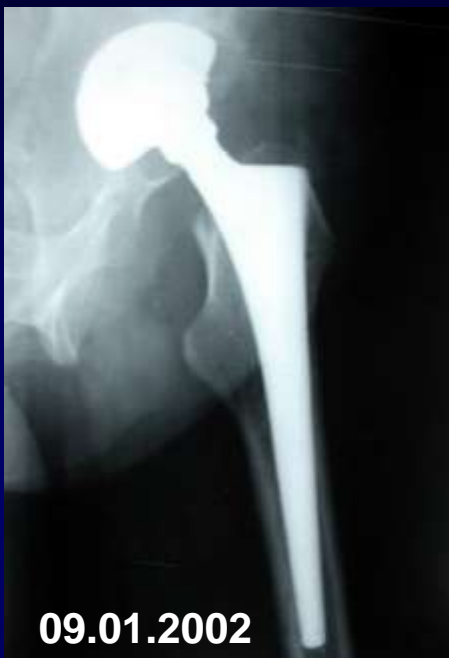- ❖ I степень у 44 (36,6%) больных
- ❖ II степень у 70 (58,3%)
- ❖ III степень у одного (0,8%)

Гетеротопические оссификаты

обнаружены у 67 (55,8%) больных

- ❖ I степень 51 (42,5%)
- ❖ II степень 4 (3,3%)
- ❖ III степень 9 (7,5%)

Осложнения – перипротезные переломы



Осложнения – 8 (6,7%) наблюдений

- ❖ Перипротезные переломы – 6 (5%)
 - ❖ тип А – 2 (1,6%)
 - ❖ тип В1 – 1 (0,8%)
 - ❖ тип В2 – 3 (2,5%)
- ❖ Нестабильность бедренного компонента – 1 (0,8%)
- ❖ Рецидивирующие вывихи – 1 (0,8%)

В 2-х случаях рентгенологические признаки нестабильности без клинических проявлений

Выводы

- ❖ Отдаленные результаты применения клиновидного бедренного компонента VerSys ET показали его высокую эффективность в лечении заболеваний и травм тазобедренного сустава в сроки от 5 до 8 лет
- ❖ Вертикальная миграция (оседание) VerSys ET, а также смещение во фронтальной плоскости не влияют на стабильность конструкций и не приводят к развитию клинической симптоматики

Благодарю за внимание