

**Первый Московский государственный медицинский
университет им. И. М. Сеченова.
ГКБ им. С. П. Боткина.
Московский городской центр эндопротезирования костей
и суставов.**

**Проблемы экстензионного механизма после
первичного и ревизионного
эндопротезирования коленного сустава.**

Профессор, д. м. н. Мурылев В. Ю.

к. м. н. Рукин Я. А.

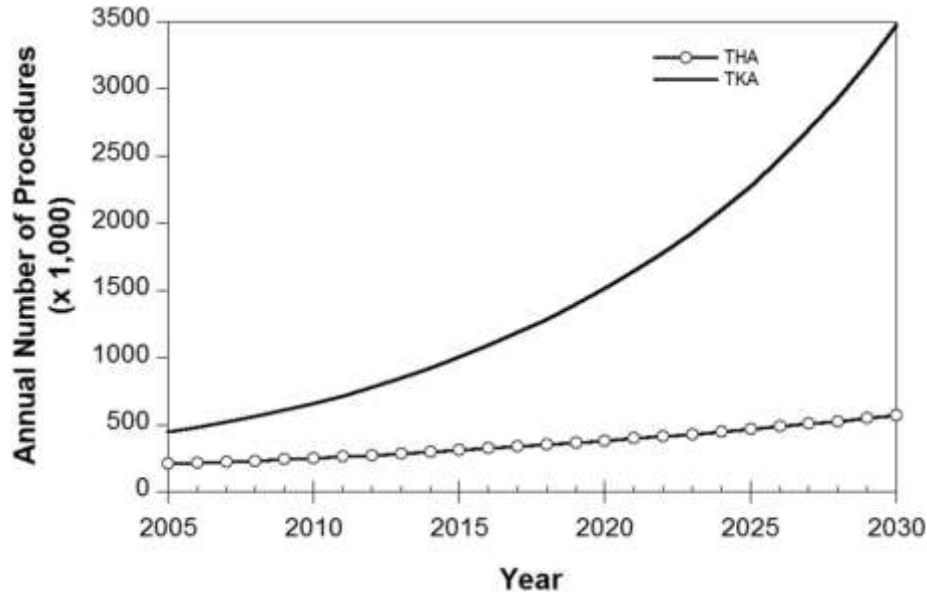
к. м. н. Холодаев М. Ю.

к. м. н. Жучков А. Г.

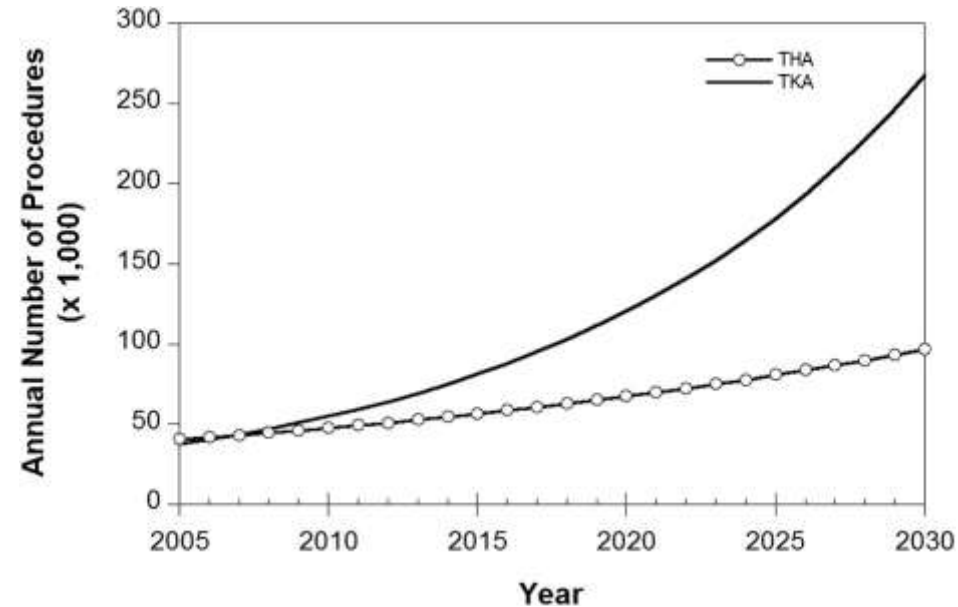
Санкт – Петербург, 27 сентября 2013 года

Перспективы увеличения количества первичного и ревизионного эндопротезирования в США до 2030 года

Kevin J.Bozic,Md, Kevin Ong, PhD, at all. JBJS am. 2007;89(4)-780-5



первичное эндопротезирование



ревизионное эндопротезирование

Тотальное эндопротезирование коленного сустава

- От 11 до 25 % пациентов не удовлетворены результатом

Seil R. et al., Knee Surgery, Sports Traumatology, Arthroscopy, 19(9). 1418 – 1432

- 20 % пациентов удовлетворены результатом ТЭКС
NATIONAL JOINT REGISTRY FOR ENGLAND AND WALES

- 3% ранние ревизионные операции
(в течение первых 2-х лет).

Swedish Arthroplasty register 2007 Acta Orthopaedica. N1, V.81. 2010. p.82-89.

Причины

1. Интраартикулярные

- дисбаланс связочного аппарата
- несоответствие положения компонентов механической оси конечности
- дисбаланс экстензионного механизма
- инфекция
- остеолизис и расшатывание компонентов
- артрофиброз
- гиперчувствительность к металлу

2. Экстраартикулярные

- нарушения кожной чувствительности
- болевой синдром, связанный с заболеваниями позвоночника, тазобедренного сустава, сосудистыми проблемами

Экстензионный механизм

4 % осложнений от общего числа
эндопротезирований коленного сустава

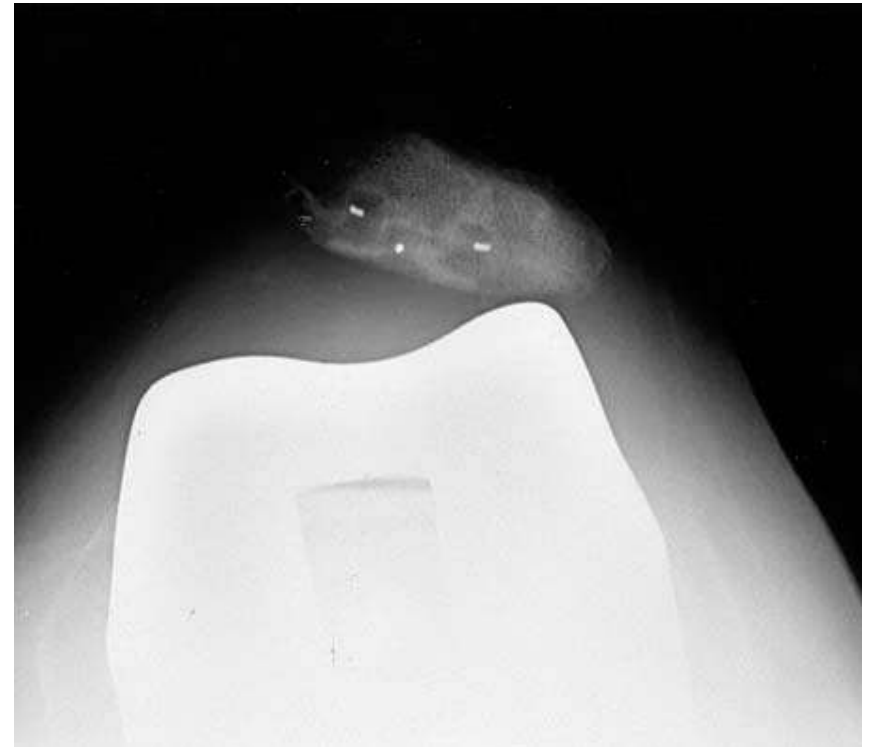
James A. Rand. JBJS Am.

12 % повторных операций выполняются
именно по поводу проблем
экстензионного механизма

Sharkey PF, Hozack WJ et al. Clin. Orthop. 2002;404:7-13.

Проблемы

- боли в переднем отделе коленного сустава
- нарушение функции и дисконгруэнтность пателлофemorального сустава
- clunk синдром (до 13.3 %)
- переломы надколенника (0,3 – 11 %)
- разрывы собственной связки надколенника (0,22 %) и сухожилия четырехглавой мышцы бедра (0,1 %) (James A. Rand)



Нарушение функции пателлофemorального сустава

Бедренный и тибиальный компоненты:

- медиализация бедренного и тибиального компонентов
- нарушение ротации бедренного и тибиального компонентов
- некорректное положение бедренного и тибиального компонентов во фронтальной плоскости (вальгусная деформация более 10° может привести к вывиху надколенника)

Merkow RL, Soudry M, Insall JN (1985) Patellar dislocation following total knee replacement. J Bone Joint Surg [Am] 67:1321-1327

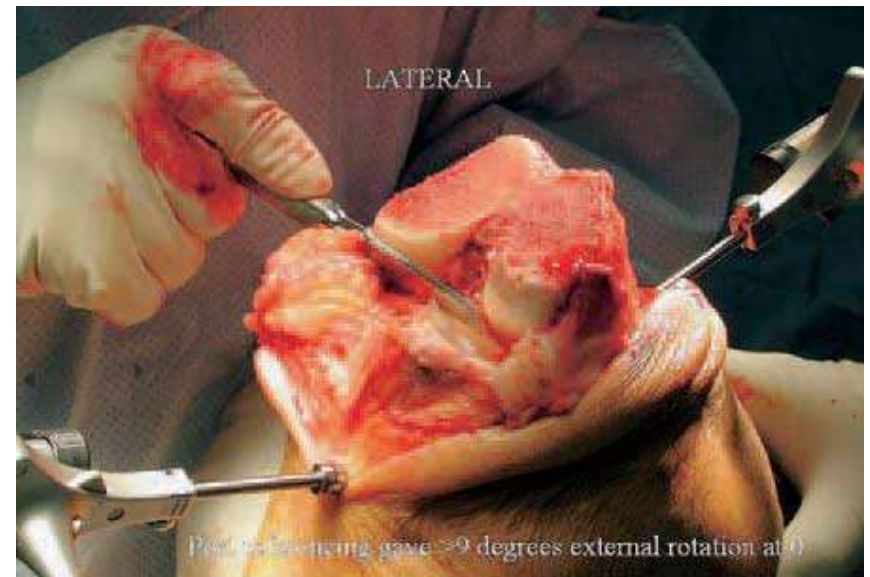
- большой размер или переднее смещение бедренного компонента

Надколенник:

- асимметричная резекция суставной поверхности
- изменение толщины надколенника после эндопротезирования
- смещение эндопротеза надколенника к латеральному краю

Нарушение ротации бедренного компонента

- износ задних отделов мыщелков бедренной кости
- вальгусная деформация с гипоплазией наружного мыщелка бедренной кости



Навигация?

Внутренняя ротация бедренного компонента

1° - 4° - латеральное
смещение

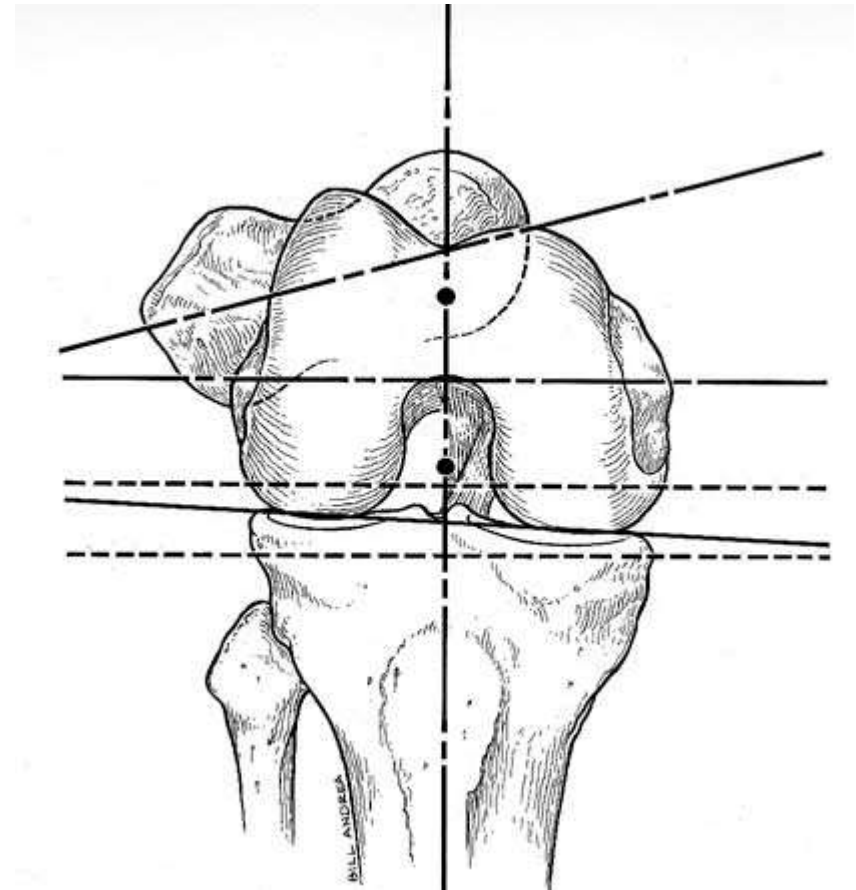
надколенника

3° - 8° - подвывих

надколенника

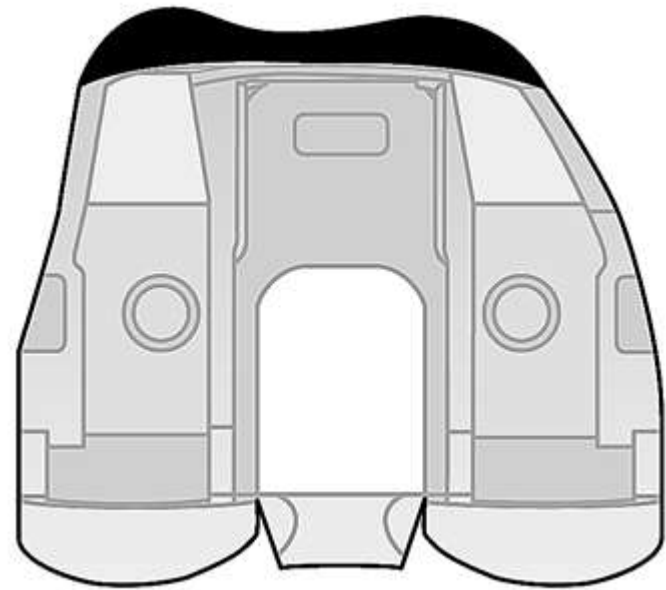
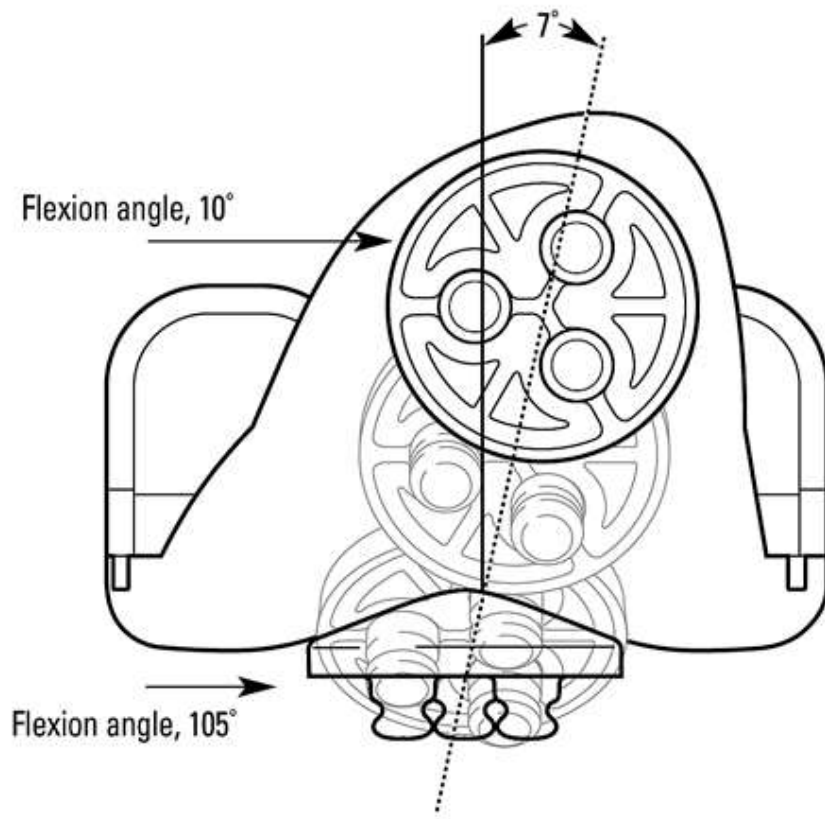
7° - 17° - вывих

надколенника



Berger RA, Rubash HE, Seel MJ, Thompson WH, Crossett LS. Determining the rotational alignment of the femoral component in total knee arthroplasty using the epicondylar axis. Clin Orthop. 1993;286:40-7.2

Дизайн бедренного компонента



Эндопротезирование надколенника



- пожилой возраст
- боли в переднем отделе коленного сустава
- выраженные рентгенологические изменения пателлофemorального сустава
- ревматоидный артрит
- ожирение
- интраоперационная дисконгруэнтность пателлофemorального сустава
- подвывих или вывих надколенника в анамнезе
- неанатомичная межмышцелковая борозда бедренного компонента
- грубые изменения хряща пателлофemorального сустава, выявленные интраоперационно

- невысокие, худые пациенты
- молодой возраст
- гонартроз невоспалительного генеза
- хорошее состояние хряща пателлофemorального сустава
- конгруэнтный пателлофemorальный сустав
- тонкий надколенник
- бедренный компонент с анатомичной межмышцелковой бороздой

Выполнять?

Не выполнять?

Эндопротезирование надколенника

Возможные осложнения:

- изменение толщины надколенника
- перелом надколенника
- расшатывание импланта
- латеральное или медиальное смещение надколенника
- асептический некроз надколенника
- износ полиэтилена
- clunk синдром
- повреждение сухожилия четырехглавой мышцы бедра или собственной связки надколенника

Повреждение и разрыв собственной связки надколенника

Хирургические факторы риска:

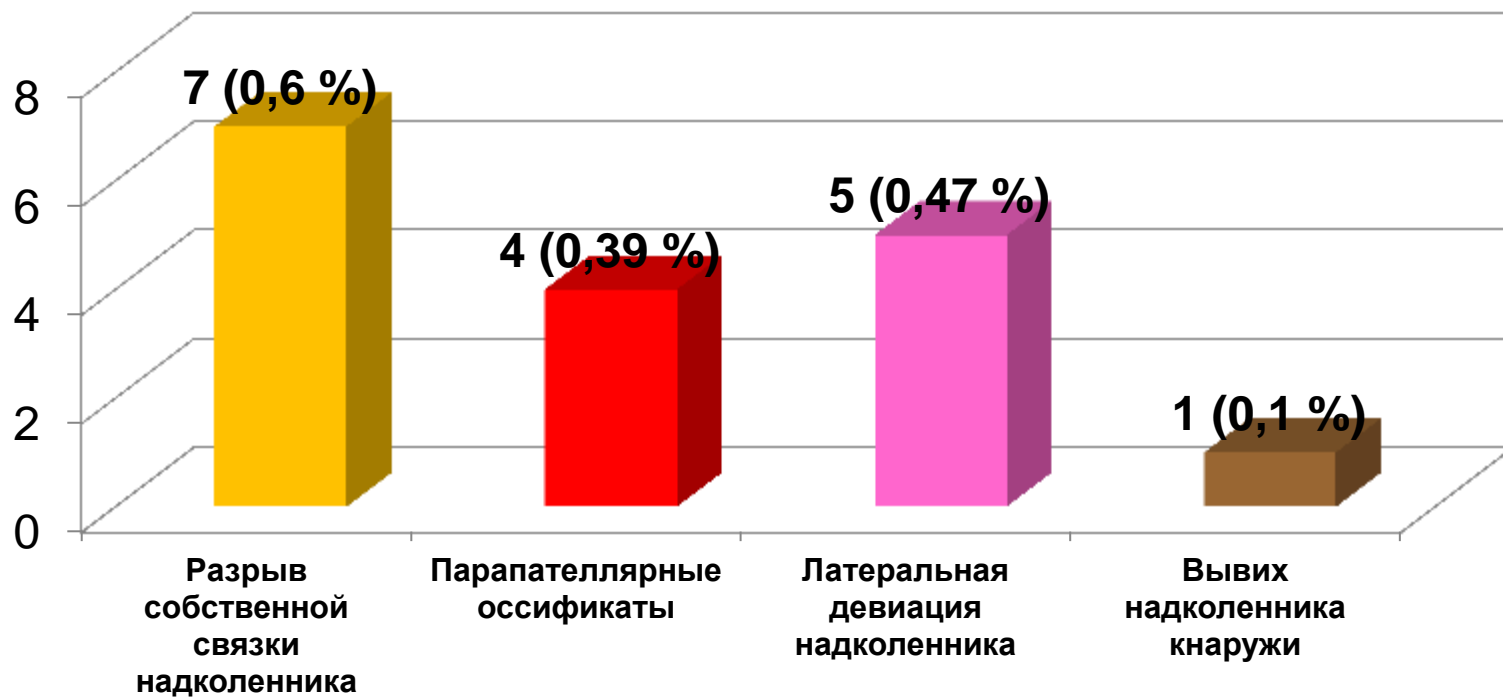
- ревизионные операции
- сложное первичное эндопротезирование
- малоинвазивные доступы

Нехирургические факторы риска:

- сахарный диабет
- ожирение
- применение системных стероидов
- внутрисуставное введение стероидов
- хроническая почечная недостаточность

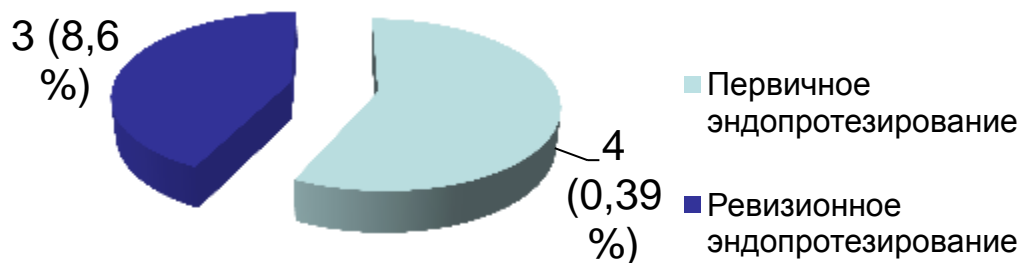
Пациенты

С января 2008 года в отделении выполнено
1021 – первичное эндопротезирование коленного сустава
35 – ревизионное эндопротезирование коленного сустава



Разрыв собственной связки надколенника

7 пациентов

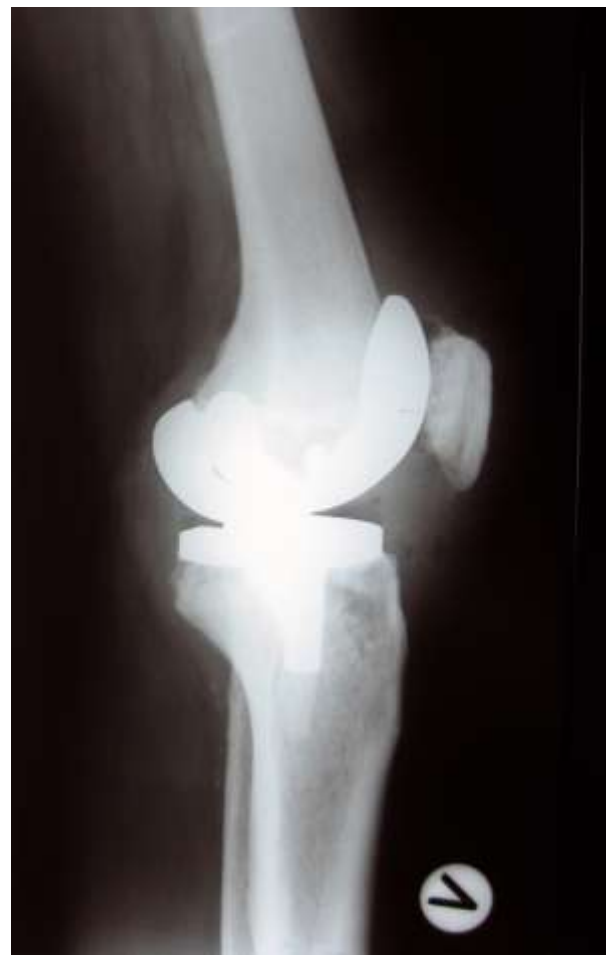
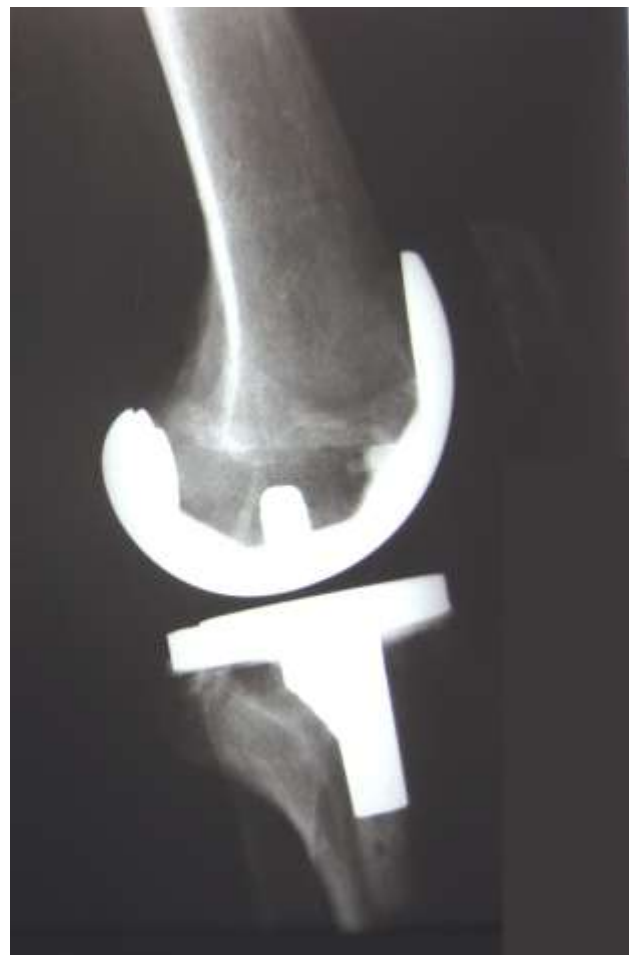
Ни у одного из пациентов при первичной операции не было констатировано повреждение собственной связки надколенника!

2 пациента – аутопластика сухожилиями полусухожильной и тонкой мышц

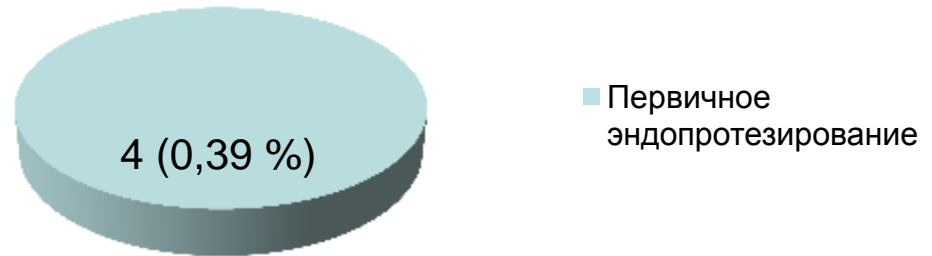
5 пациентов – аллопластика синтетическими материалами (лавсан и Дона-М)

Клинический пример



Парапателлярные оссификаты

4 пациента

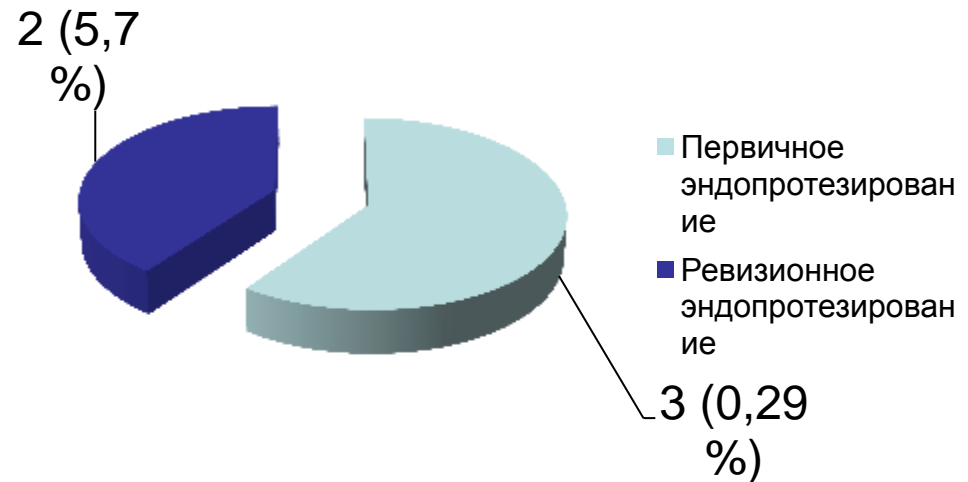
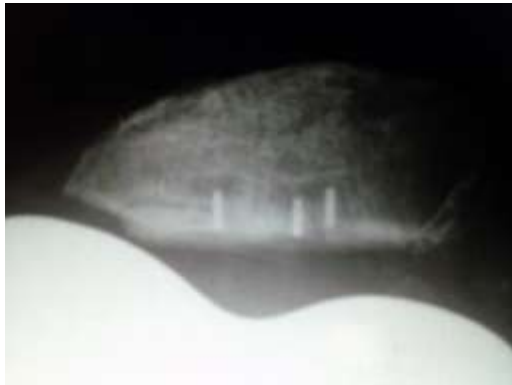

3 пациента – удаление оссификатов + эндопротезирование надколенника

1 пациент – удаление оссификата (надколенник имплантирован во время первой операции)

Латеральная девиация надколенника

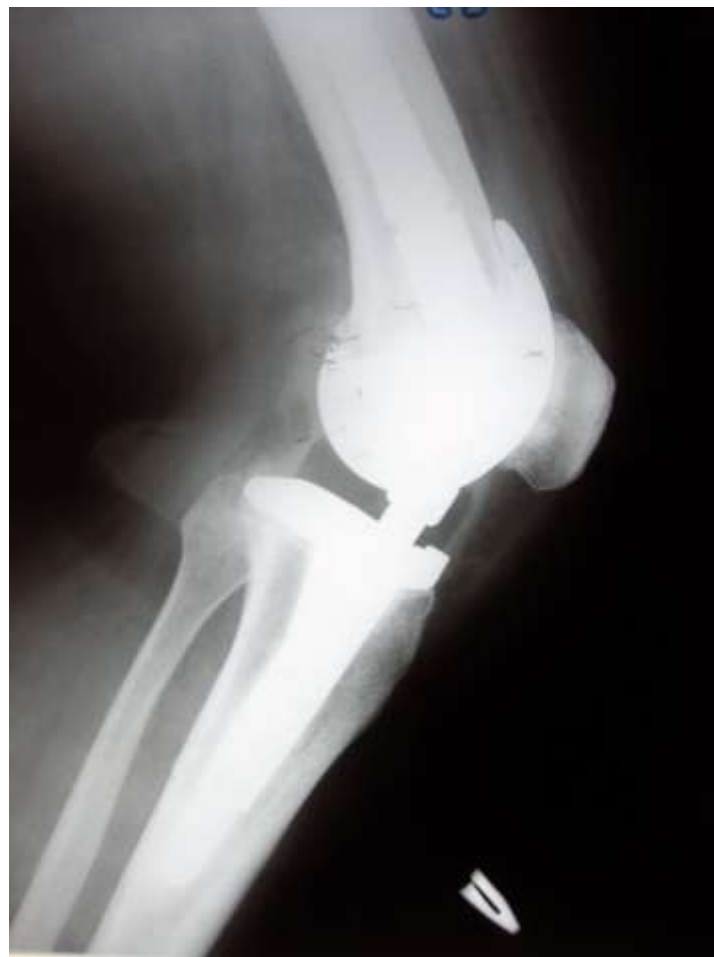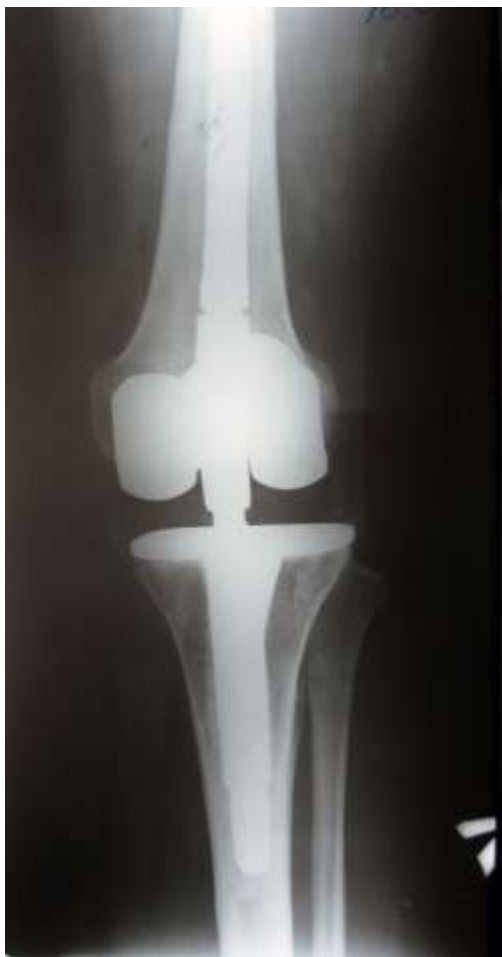5 пациентов



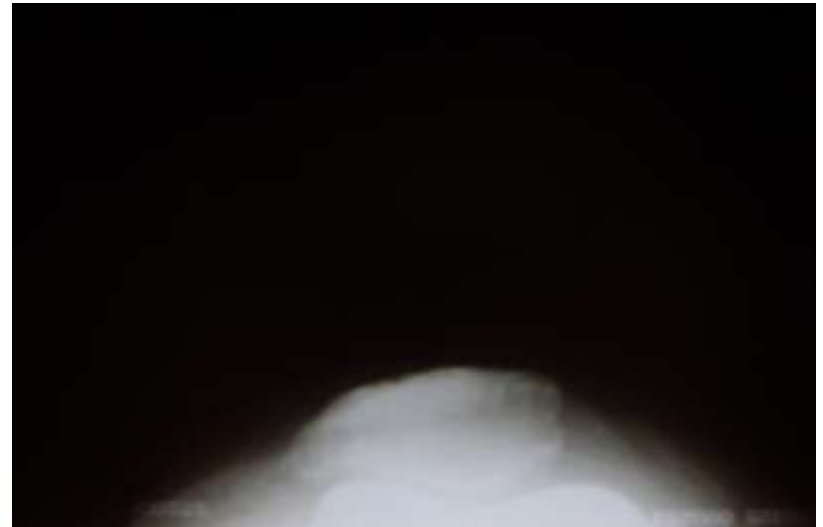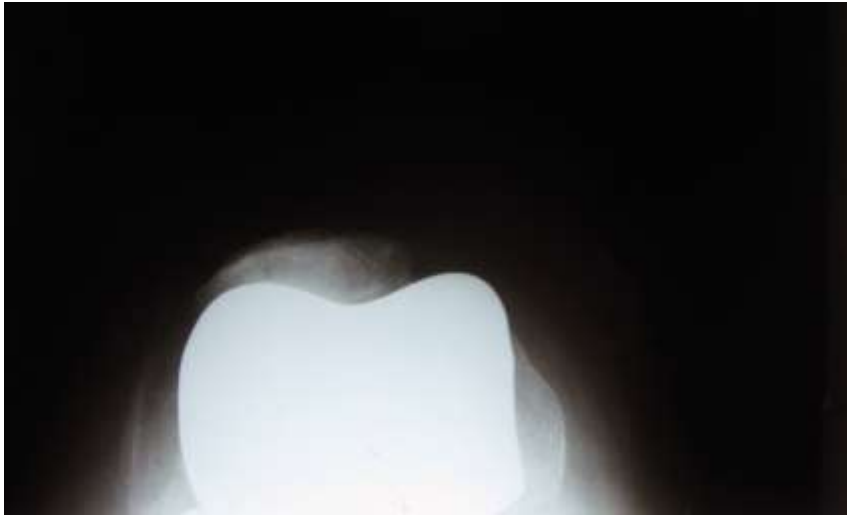4 пациента – иссечение парапателлярных рубцов + эндопротезирование надколенника + латеральный релиз

1 пациент – иссечение парапателлярных рубцов + латеральный релиз

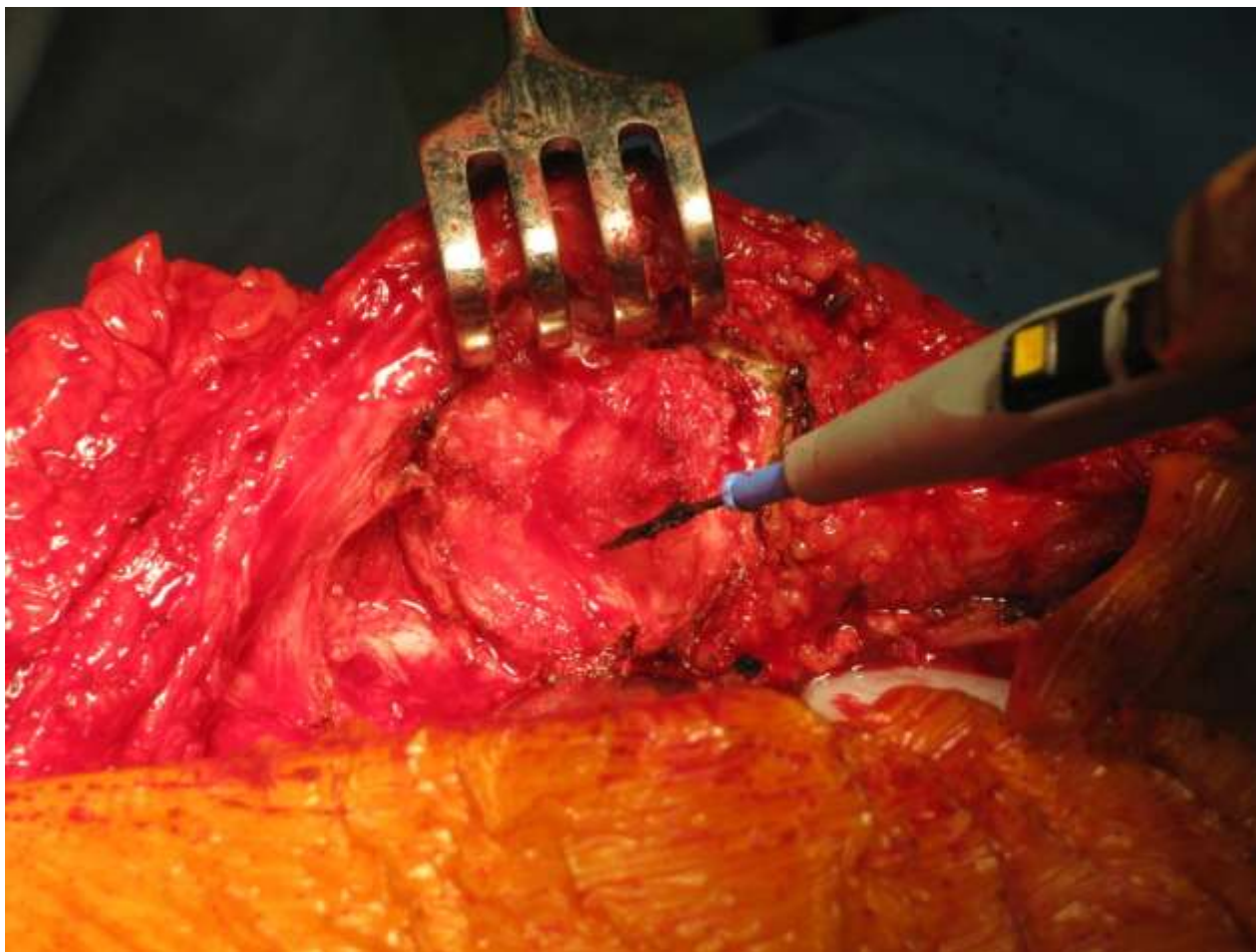
Клинический пример



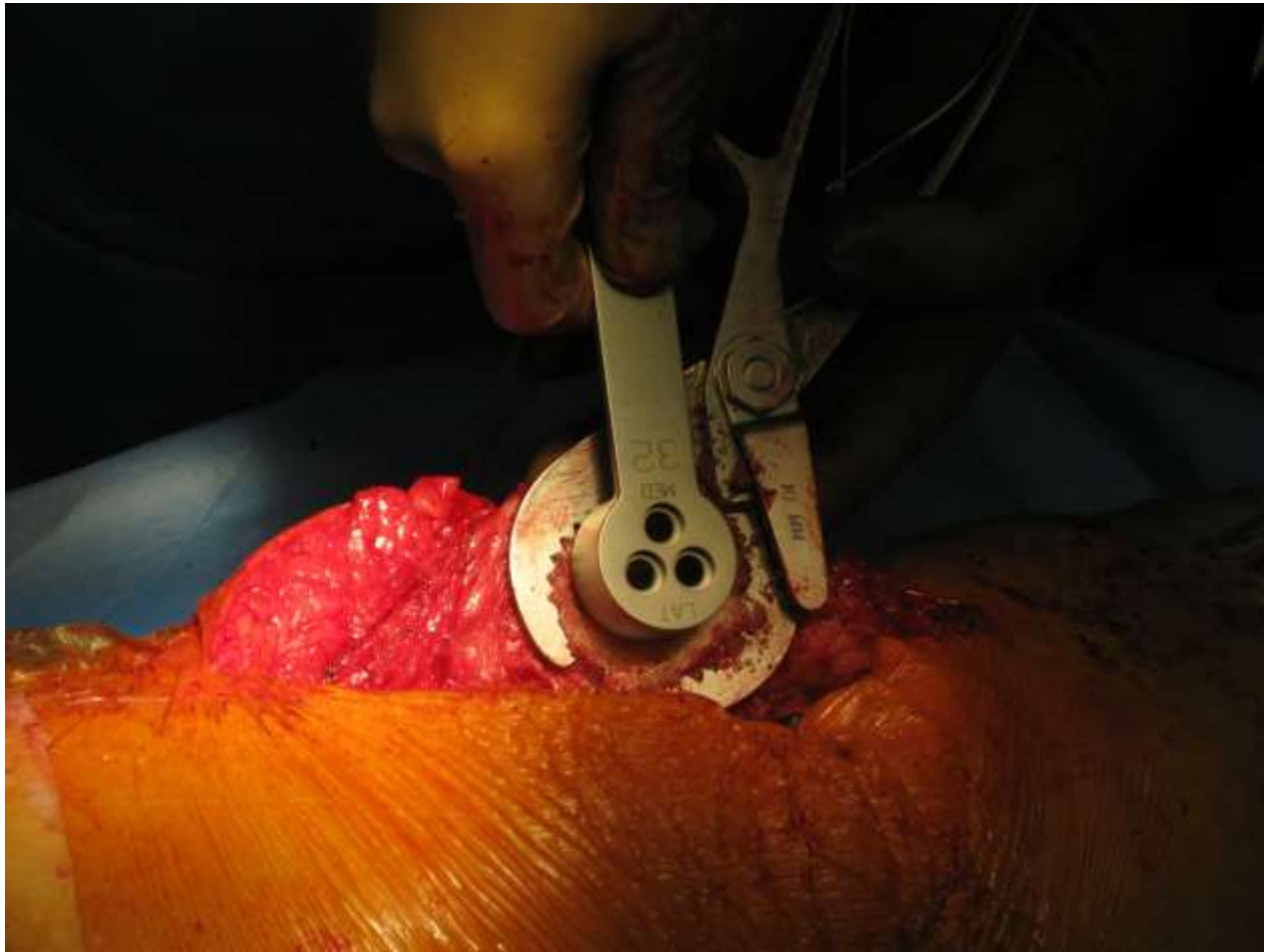
Клинический пример



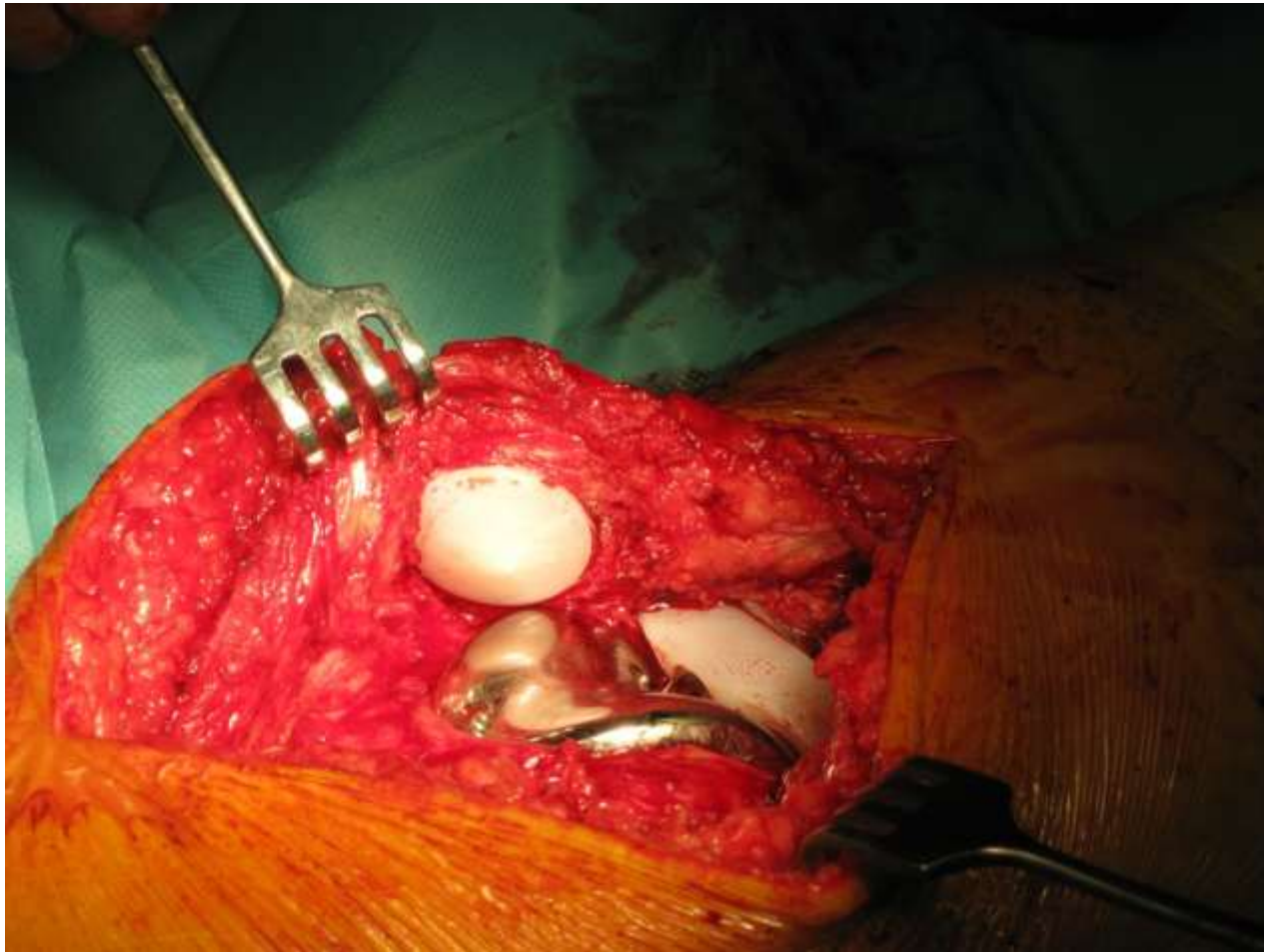
Клинический пример



Клинический пример

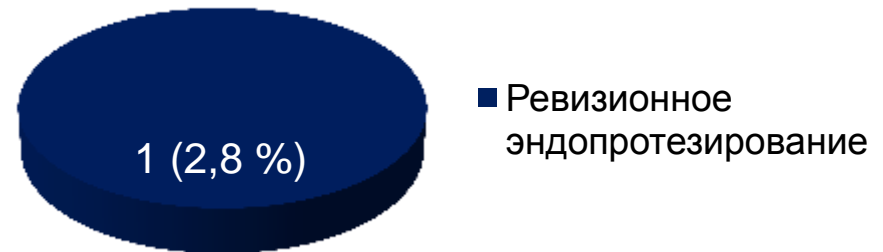


Клинический пример



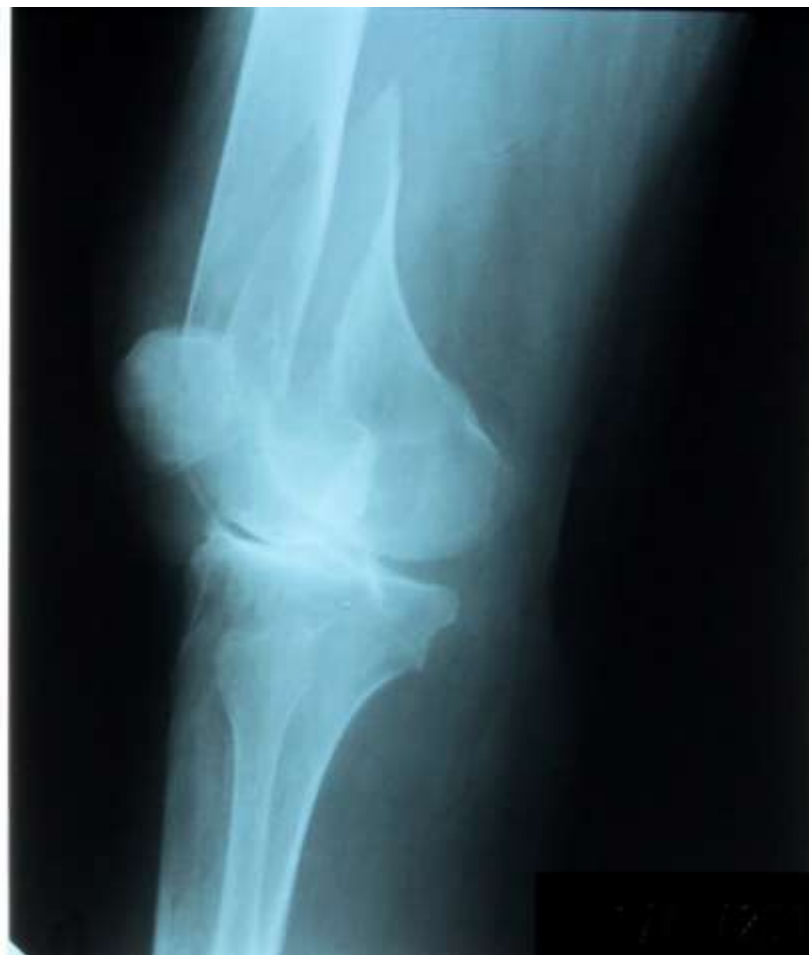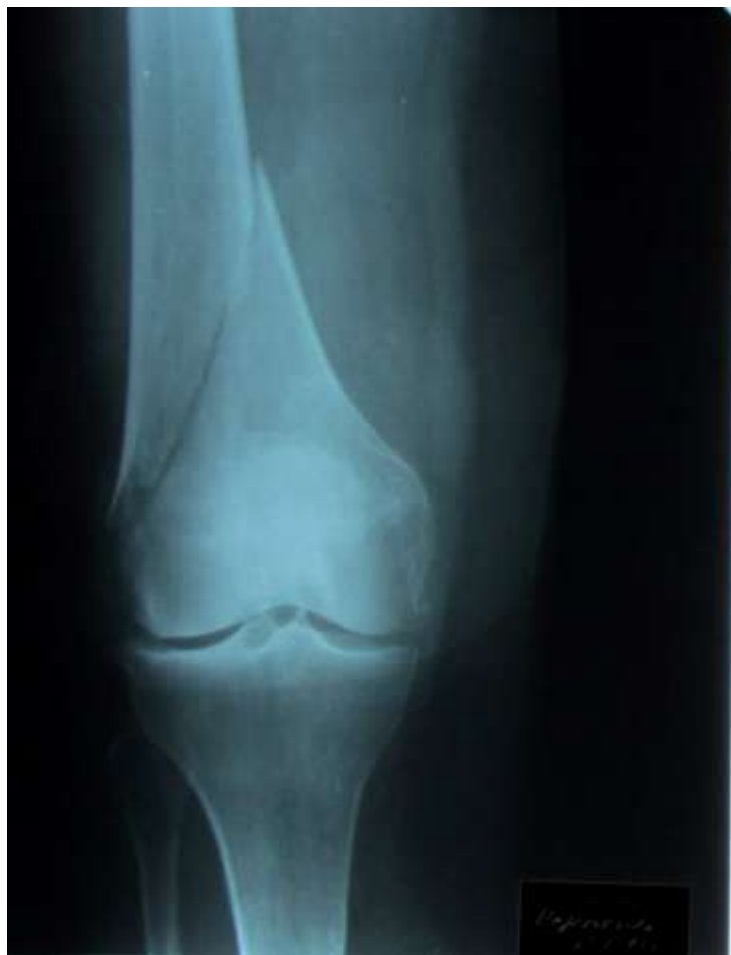Вывих надколенника

1 пациент

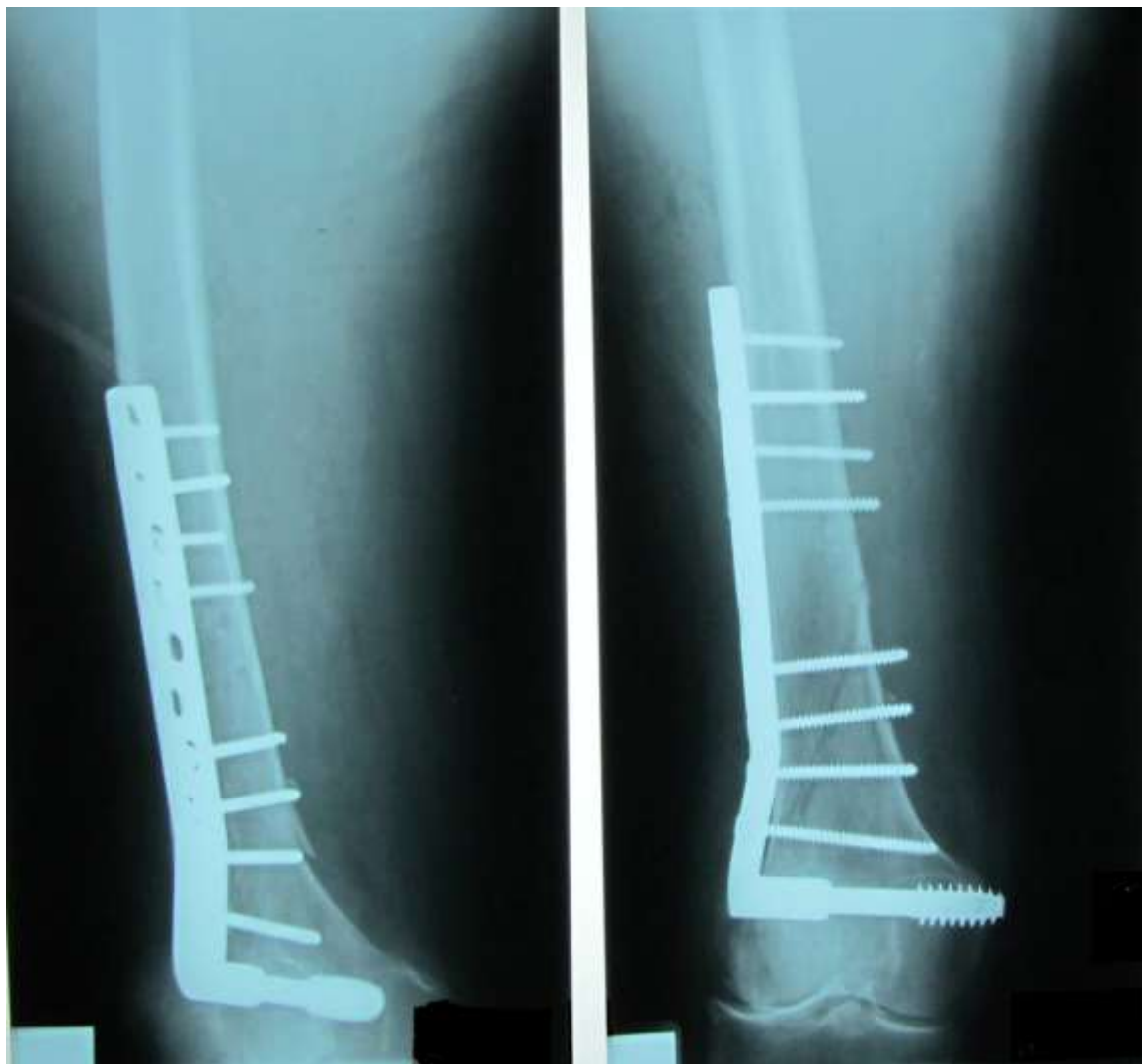

Латеральный релиз с транспозицией бугристости большеберцовой кости

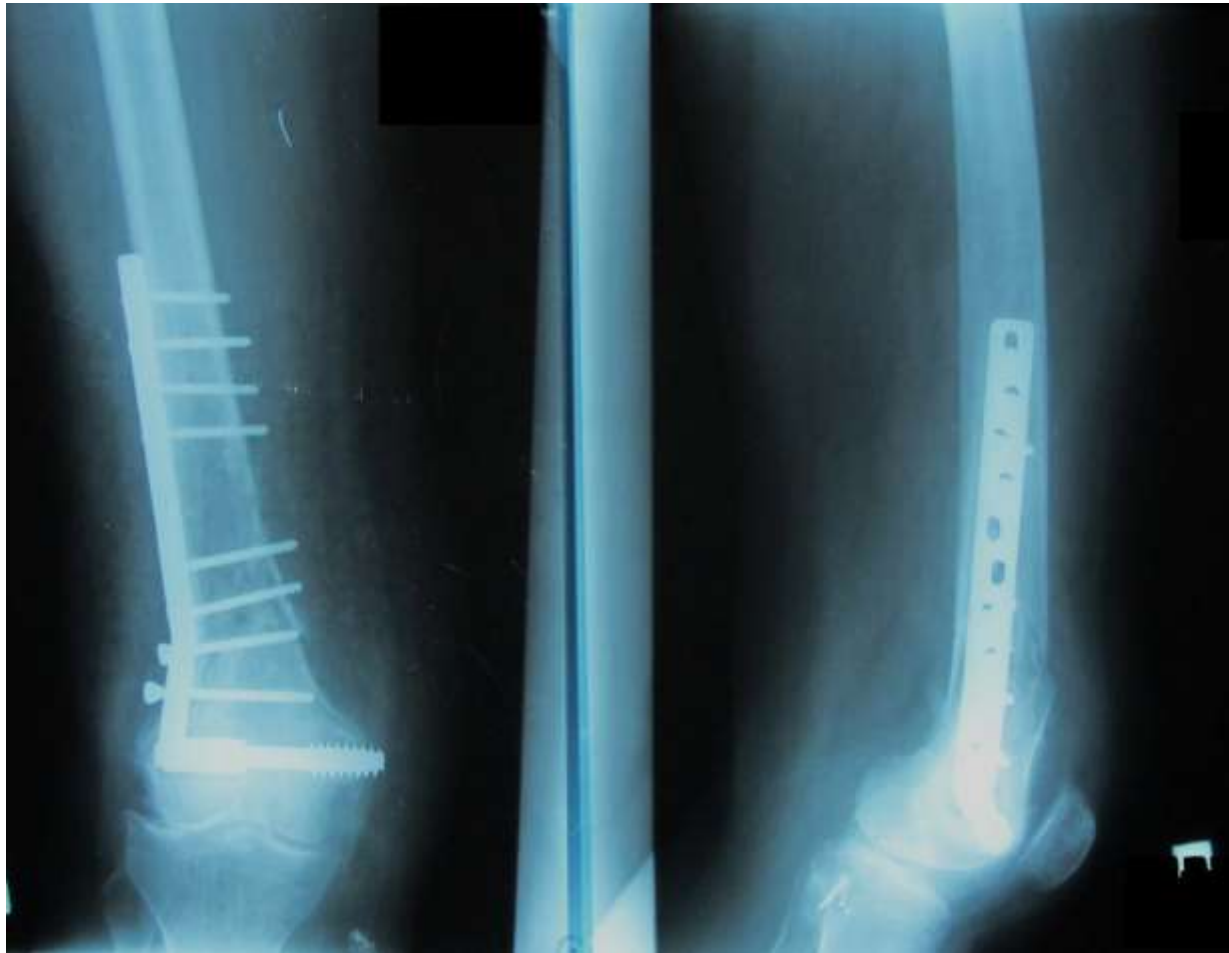Клинический пример



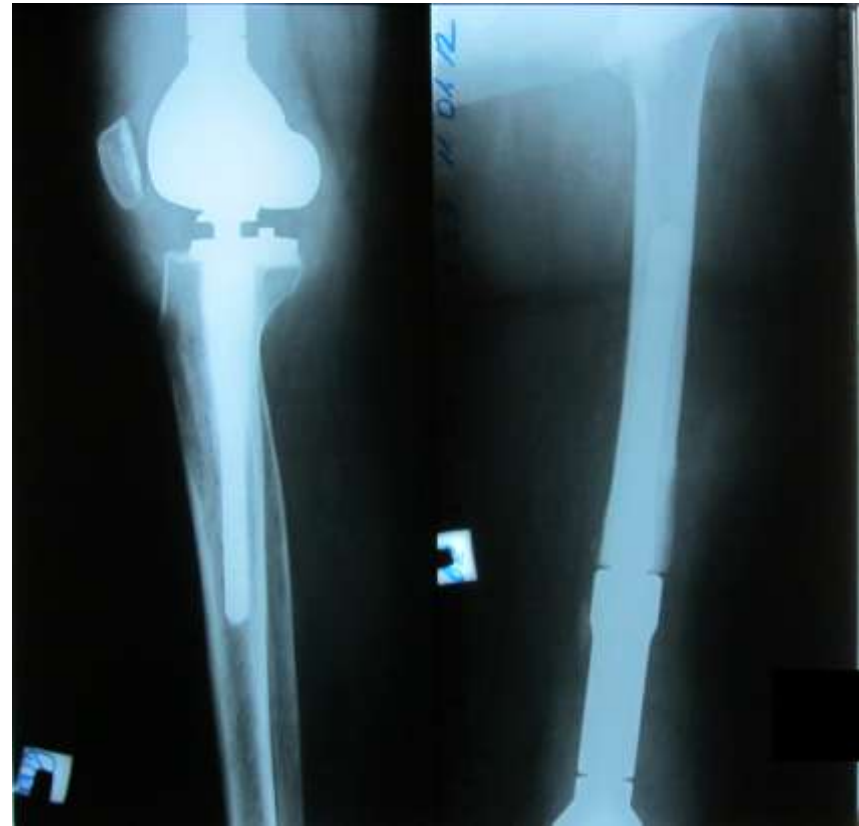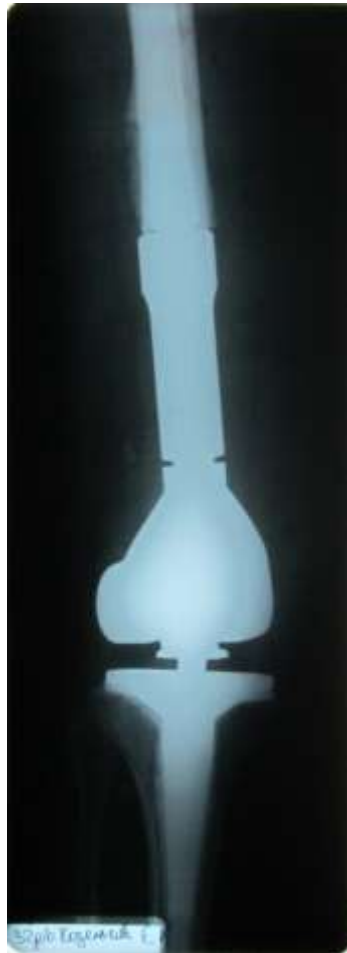Клинический пример



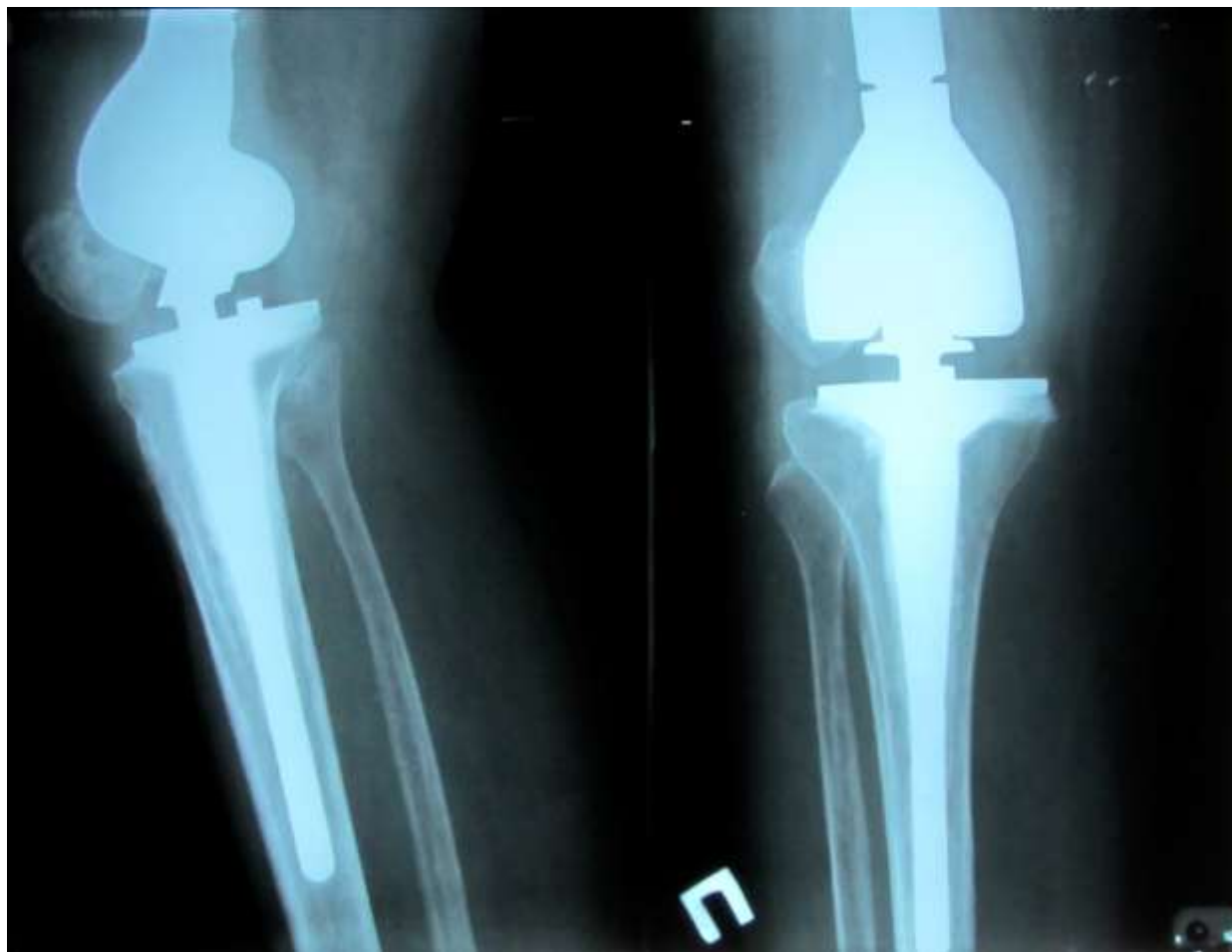Клинический пример



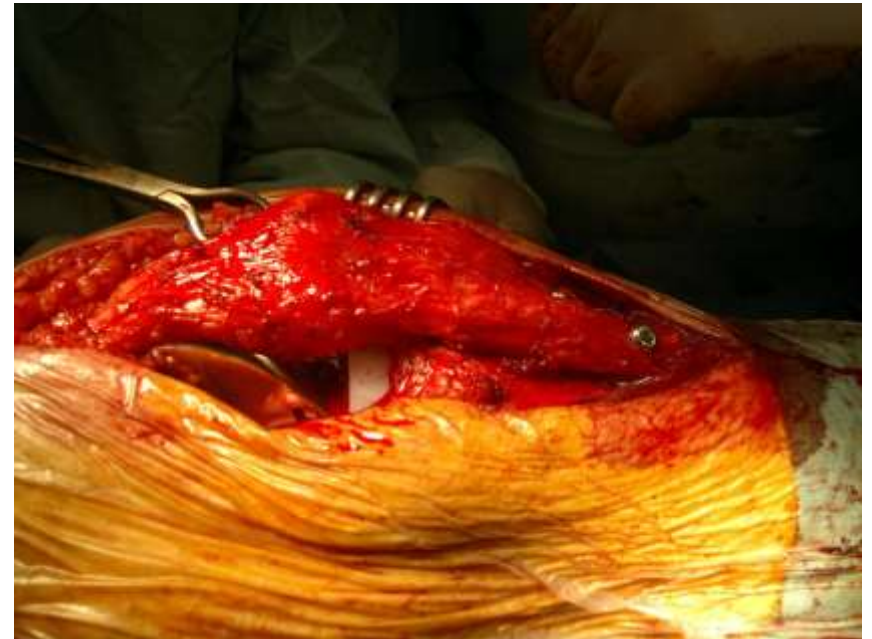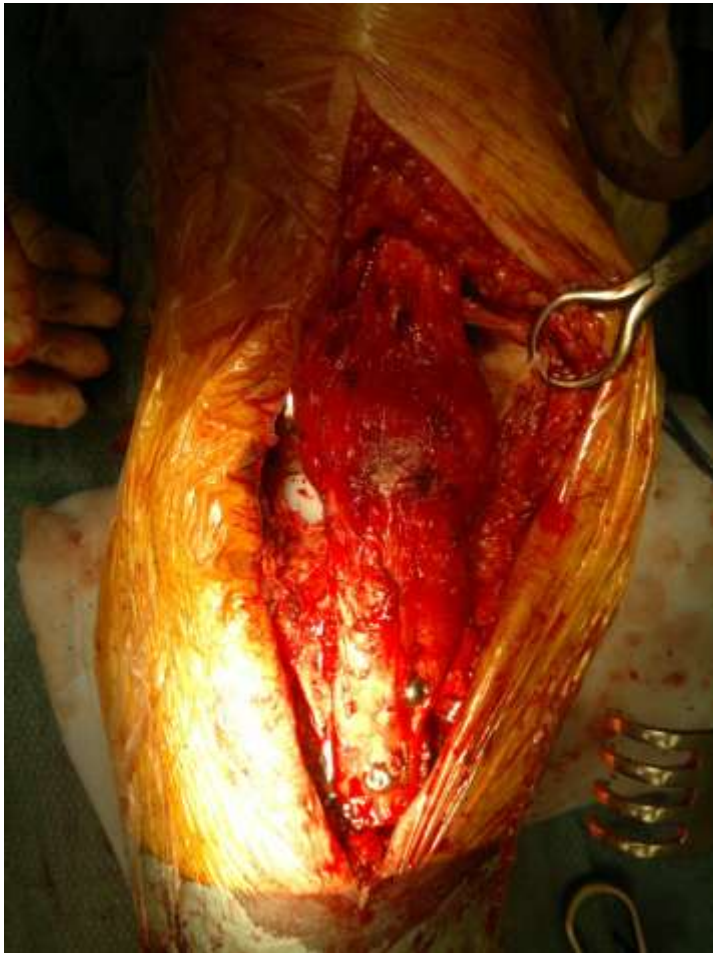Клинический пример



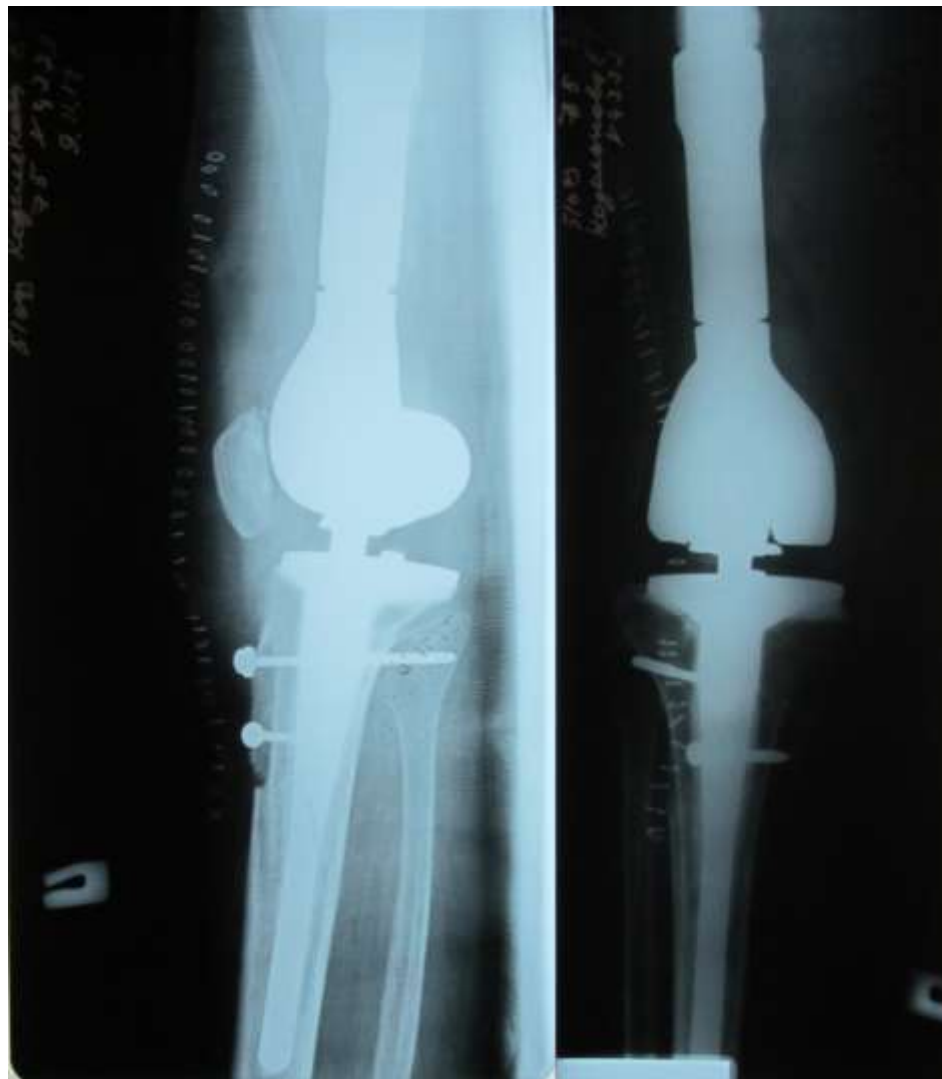Клинический пример



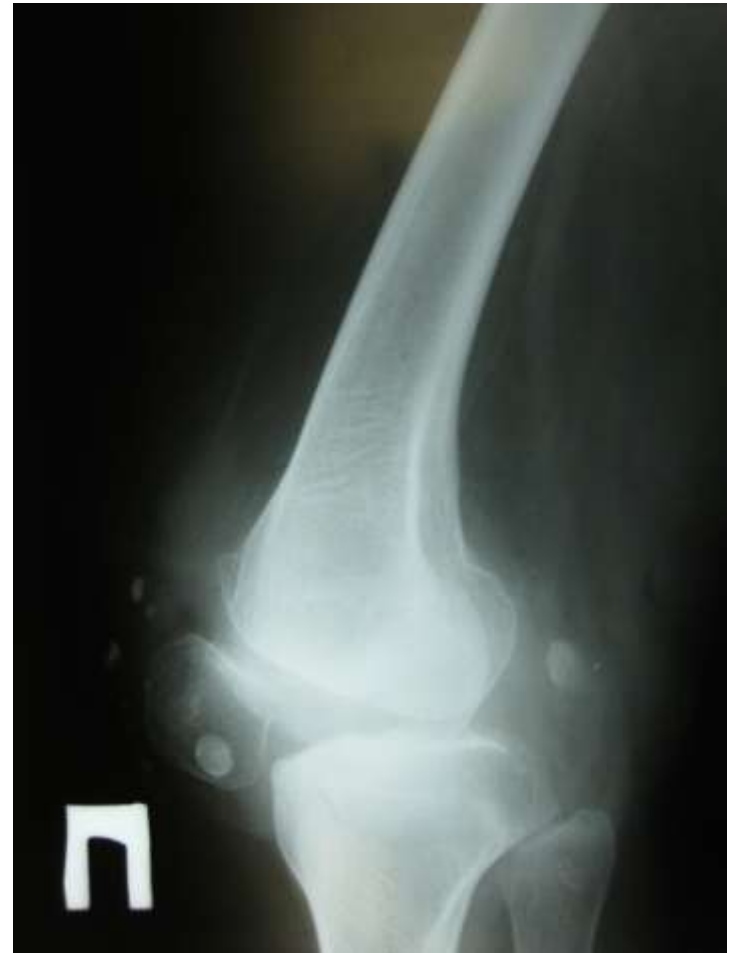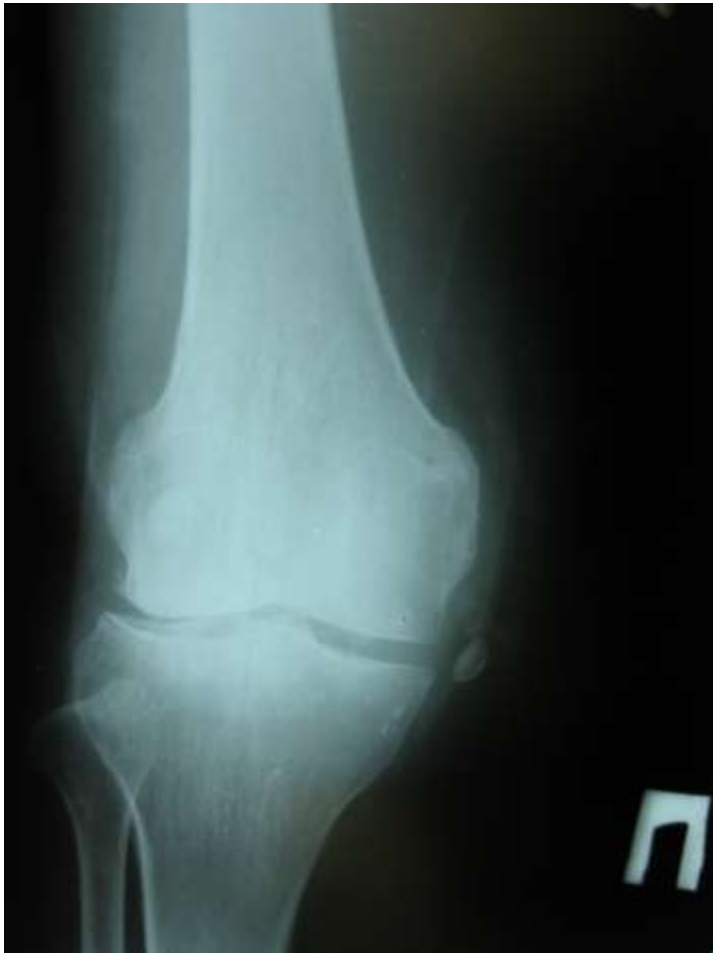Клинический пример



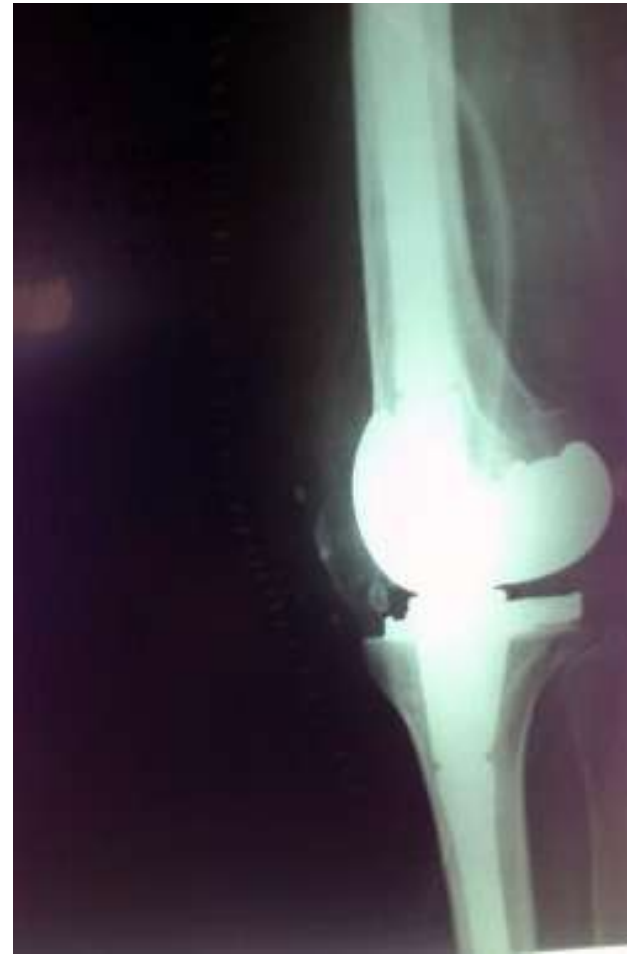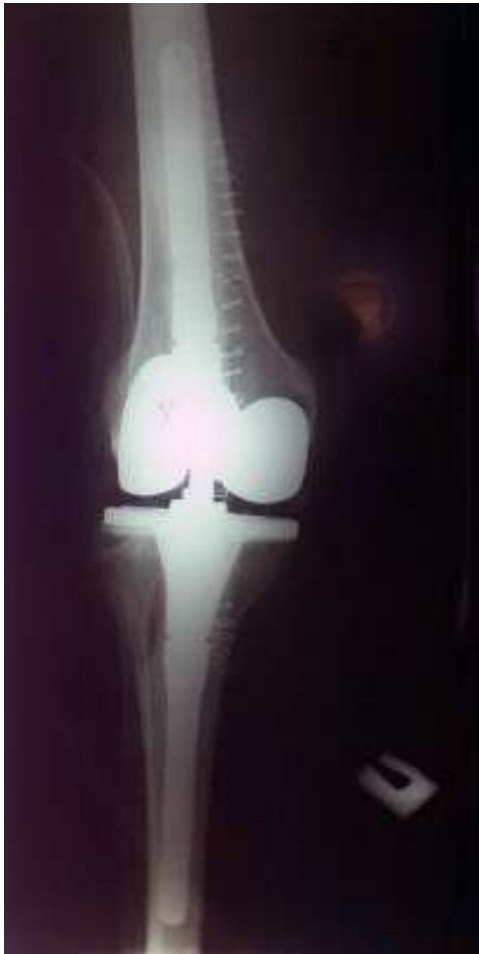Клинический пример



Пациентка К. Н. Н., 55 лет



Пациентка К. Н. Н., 55 лет



Осложнения

После пластики связки – 2 случая глубокой перипротезной инфекции (один случай лавсановая лента, другой синтетический материал Дона-М) (28,6 %)

Два случая несостоятельности при пластике сухожилиями полусухожильной и тонкой мышц (100 %)

Выводы

1. При ревизионных артропластиках коленного сустава эндопротезирование надколенника является обязательным.
2. Изменение анатомии мышечков бедренной кости при ревизионных операциях чаще, чем при первичных приводит к нарушению ротации бедренного компонента, а соответственно к большей частоте осложнений со стороны пателлофemorального сустава. Возможно, целесообразно использование навигации.
3. В большинстве случаев, как после первичного, так и после ревизионного эндопротезирования коленного сустава разрывы собственной связки надколенника происходят на фоне дегенеративных изменений и даже в остром случае необходимо выполнять пластику собственной связки надколенника. Такие пациенты должны быть обследованы на предмет перипротезной инфекции.

Выводы

4. Применения сухожилий тонкой и полусухожильной мышц для пластики собственной связки надколенника неэффективно.
5. При пластике собственной связки надколенника следует воздерживаться от применения синтетических материалов. Необходим тканевой банк с достаточным количеством пластического материала.

СПАСИБО ЗА ВНИМАНИЕ

